

DOCTOR OS

*Il dettaglio blu
che può fare la differenza
per la salute parodontale
dei tuoi pazienti*



Colgate

Omni
DEEPCLEAN

per una pulizia di tutta la bocca più profonda e completa

Michele Nardone*
Franco Vannini **

*Dirigente medico, Ministero della Salute

**Libero professionista

Implantologia emergente elettrosaldata: metodica, materiali e clinica

Emerging electro-welded implant dentistry: method, materials and clinic

RIASSUNTO

Scopo del lavoro. Lo scopo di questo lavoro è quello di descrivere la validità di una metodica terapeutica che, consentendo, nella stessa seduta di chirurgia implantare, il posizionamento di una protesi provvisoria in resina, permette di ristabilire la funzionalità e l'estetica dell'intero apparato stomatognatico.

Materiali e metodi. Nella prima parte del lavoro viene fatta una descrizione del titanio, materiale di elezione utilizzato in implantologia orale, e della saldatrice intraorale. Nella seconda parte vengono descritti 3 casi relativi a pazienti con una situazione clinica tale da richiedere una riabilitazione protesica ed il posizionamento di protesi fisse provvisorie alla fine dell'intervento implantologico, per motivi estetici oltre che funzionali.

Risultati. I risultati hanno dimostrato l'efficacia e la validità della metodica dell'implantologia elettrosaldata monofasica che, ripristinando la funzione masticatoria mediante l'applicazione, nella stessa seduta, di una protesi fissa provvisoria, consente, oltre al superamento dei limiti anatomici propri dell'implantologia sommersa anche di evitare interventi invasivi di chirurgia ossea appositiva. In tutti i casi trattati si è riscontrata un'ottima guarigione, esente da importanti complicazioni con indiscutibile soddisfazione dei pazienti.

Conclusioni. L'implantologia elettrosaldata monofasica è una valida ed affidabile metodica per la riabilitazione di pazienti edentuli purché, come ogni tecnica chirurgica, venga praticata da operatori esperti.

☒ **PAROLE CHIAVE:** titanio, saldatrice intraorale, impianti monofasici, carico immediato.

ABSTRACT

Aim of the work. This was to describe the validity of a therapeutic methodology which, by enabling, in the same session of implanta surgery the placement of a provisional resin prosthesis, allows re-establishing the functionality and aesthetics of the entire stomatognathic apparatus.

Materials and methods. In the first part there is a brief analysis of titanium, a choice material used in oral implantology, and the intraoral welder. In the second part of the work, three cases are reported with a clinical situation requiring prosthodontic rehabilitation and the placement of provisional fixed prostheses at the end of the implant surgery, for obvious aesthetic as well as functional reasons.

Results. The results show the effectiveness and the validity of this method of monophasic electro-welded implantology which, by restoring the masticatory function through the application, in the same session, of a provisional fixed prosthesis, allows to overcome the anatomical limits typical of submerged implantology as well as avoid invasive appositive osseous surgery. In all the cases examined, there was an excellent recovery without major complications and with the patients' satisfaction.

Conclusions. Monophasic electro-welded implantol surgery is a valid and reliable method for the rehabilitation of edentulous patients provided that, as with every surgical technique, it is practised by experienced operators.

☒ **KEY WORDS:** titanium, intraoral-welder, monophasic implants, immediate load.

Introduzione

La perdita di uno o più elementi dentari porta ad un cambiamento dell'anatomia morfofunzionale dell'apparato stomatognatico, tale da rendere necessaria un'adeguata riabilitazione protesica.

Le cure riabilitative, oltre a ripristinare la funzione masticatoria, devono anche soddisfare le aspettative estetiche del paziente.

Inventata negli anni settanta, la metodica implantologica che descriviamo consente, nella stessa seduta chirurgica di inserimento degli impianti (viti, aghi, staffe sottoperioste), uniti mediante saldatura, di ottenere il posizionamento di una protesi fissa in resina, che, pur provvisoria, risulta funzionalmente ed esteticamente valida (1).

Questo tipo di implantologia prende il nome di implantologia emergente elettrosaldatura monofasica.

Particolarmente utilizzata da autori italiani quali il professor Ugo Pasqualini e il dottor Stefano Tramonte, questa tecnica implantare, oggi giorno, non riscuote la fama e l'utilizzo che meriterebbe. Infatti, maggiore interesse ed attenzione negli anni si è avuta per la tecnica bifasica legata al concetto di osteointegrazione come proposto dalla scuola svedese di Brånemark; tale tecnica prevede, dopo una prima fase chirurgica di inserzione degli impianti ed un periodo di quiescenza di 3-6 mesi, l'applicazione del carico masticatorio; non è previsto, infatti, né il carico immediato né l'inserimento degli impianti in sedi postestrattive, se non a distanza di alcuni mesi (2, 3).

La possibilità di applicare immediatamente il carico masticatorio (in occlusione fisiologica, non in sotto-occlusione) rende la tecnica monofasica una metodica implantare più rapida nel ristabilire l'occlusione e quindi lo stato di salute dell'intero apparato stomatognatico (4). L'applicazione del carico immediato comporta l'inizio della trasmissione di forze masticatorie al tessuto osseo immediatamente dopo l'intervento di chirurgia implantare

con conseguente stimolazione biologica positiva dell'osso naturale. Inoltre, il confezionamento immediato del provvisorio chirurgico guida la guarigione della mucosa, particolarmente a livello delle papille interdentali.

Per utilizzare la protesi fissa provvisoria già alla fine della seduta chirurgica, è necessario che si raggiunga la stabilità primaria degli impianti inseriti, cosa questa ottenibile mediante il raggiungimento del bicorticalismo (5, 6), l'inserzione degli impianti, con una larga filettatura, su piani divergenti e, soprattutto, la solidarizzazione tramite saldatura. Quest'ultima è resa possibile mediante barrette o fili di titanio uniti per mezzo della saldatrice intraorale (7, 8).

Prima della saldatura, gli impianti vengono orientati meccanicamente in modo che la barra che li unirà cada al di sopra del centro della cresta ossea.

La barretta o il filo tondo di titanio, svolgono una funzione biomeccanica importantissima, poiché su di essi viene a ripartirsi la maggior forza di carico verticale. Si ha, pertanto, un differente modo di distribuzione delle forze agenti sulla struttura.

Viene persa, così, l'individualità di ogni singolo impianto e la struttura metallica ottenuta diventa un complesso estremamente rigido per la protesi, con l'indubbio vantaggio di un'immediata immobilizzazione degli impianti tra loro ed una più veloce e sicura osteointegrazione (9).

La cementazione della protesi di norma viene effettuata con cemento-resina tale da sigillare tutti i vuoti presenti e da compattare ulteriormente la barra ottenuta con la saldatura e gli impianti tra loro (10).

Scopo del lavoro è quello di descrivere la tecnica di implantologia elettrosaldatura monofasica, prendendo in considerazione tre casi clinici, dove da un lato la compromessa situazione parodontale, dall'altro una situazione di edentulismo, hanno reso necessaria una riabilitazione protesica.

Viene fatta, altresì, una disamina dei materiali utilizzati e della saldatrice endorale di Mondani.

Materiali e metodi

Gli impianti utilizzati sono in titanio, materiale di elezione in implantologia, che si trova in natura essenzialmente come biossido (TiO₂).

È un metallo leggero, resistente alla corrosione, con un alto rapporto resistenza/peso; ha una densità relativa di 4.5, fonde a 1677 °C e bolle a 3277 °C; presenta una conduttività termica molto bassa (22 Wm·K⁻¹) ed una resistenza alla trazione pari a 730-950 N/cm²; ha un modulo di elasticità relativamente basso, simile a quello dell'osso (110.000 N/cm²) (11, 12, 13).

Secondo la standardizzazione della Società Americana per Test e Materiali, ASTM F 67 e ISO 5832-2, il titanio può essere distinto in diversi gradi in base alla presenza di elementi quali ferro e ossigeno, i quali, se da una parte determinano il miglioramento delle proprietà meccaniche, come la durezza ed il modulo di elasticità, dall'altra comportano una diminuzione della duttilità.

Caratteristica interessante di questo metallo è che, se esposto all'aria, forma una patina di ossido passivo, dello spessore iniziale di 10Å, che successivamente passa a 50-100Å per poi aumentare dopo il processo di sterilizzazione.

Gli ossidi che si formano (TiO, TiO₂, TiO₃) determinano la creazione di una passività superficiale.

Il film di ossido protegge il materiale anche da insulti meccanici, come l'abrasione, e conferisce un'ottima capacità di osteointegrazione. L'ossido, infatti, viene avvolto da una stratificazione proteica a base di proteoglicani di circa 100-200Å. L'ossidazione, inoltre, previene la diffusione di ioni metallici all'interno dei tessuti, conferendo al titanio un alto grado di biocompatibilità.

La produzione commerciale del metallo avviene attraverso processi

complessi e costosi (processo di Kroll, con il magnesio o processo di Hunter con il sodio) che prevedono la trasformazione del minerale in tetracloruro di titanio (TiCl₄).

Una delle leghe più diffuse in odontostomatologia è quella composta dal 90 per cento di titanio, 6 per cento di alluminio e 4 per cento di vanadio (Ti6Al4V). La Società Americana per Test e Materiali (ASTM) definisce questa lega con la sigla ASTM F 136 e ISO 5832-3, conosciuta anche come titanio di grado 5; ha un altissimo carico di rottura ma una bassa duttilità (14).

Al fine di ottenere una maggiore resistenza alla torsione e trazione dell'interfaccia osso-impianto, tramite rugosità superficiali, la superficie del titanio può essere preparata con differenti tecniche.

La superficie rugosa facilita, inoltre, la differenziazione e la proliferazione degli osteoblasti che producono maggiormente e con più facilità la fosfatasi alcalina, enzima questo che interviene nel processo di calcificazione dell'osso (15, 16, 17).

La superficie può determinare la selezione cellulare, influenzando così la qualità e la quantità dell'osso perimplantare; macrofagi, cellule epiteliali ed osteoblasti, infatti, presentano un elevato trofismo nei confronti delle superfici rugose.

In presenza di pazienti con gravi atrofie ossee, al posto di impegnative tecniche ricostruttive del tessuto osseo, è possibile, con l'utilizzo della saldatura intraorale, ottenere tripodi e bipodi con appoggio corticale altamente ritentivo, tale da permettere un'ideale ricostruzione protesica.

La saldatura si ottiene utilizzando un'apparecchiatura messa a punto dal professor Pier Luigi Mondani e perfezionata nella Clinica Odontoiatrica dell'Università degli Studi di Modena dove, a seguito di sperimentazioni, è stato certificato che poteva essere utilizzata senza alcun danno ai tessuti con cui entrava in contatto.

Si tratta di una saldatrice costituita da un gruppo macchina con un pedale di attivazione del circuito elettrico e dalla pinza da saldatura

dotata di una robusta molla di tensione.

Il processo di saldatura è di tipo elettrico e di tipo autogeno, nel senso che il titanio partecipa per sincristallizzazione (unione delle due superfici per messa in comune degli atomi) alla formazione del giunto saldato.

L'energia contenuta in una batteria di condensatori viene trasferita sugli elettrodi della pinza; la corrente che fluisce, per un tempo molto breve, attraverso i punti di contatto tra le due parti da saldare, scalda il metallo sino al punto di fusione realizzando il giunto saldato.

Lo strumento ha all'interno un microcontrollore che gestisce l'interfaccia utente tramite potenziometri di regolazione e led di indicazione.

Dal punto di vista operativo, la pinza della saldatrice deve essere tenuta saldamente in mano, poiché offre una certa resistenza meccanica a causa della molla incorporata, e posizionata in modo tale che le estremità stringano perfettamente i due siti metallici da saldare.

Una volta attivato il comando che consente il passaggio della corrente, nell'attesa che avvenga la sincristallizzazione, è necessario irrigare abbondantemente il sito di saldatura con spray di acqua (18).

La saldatura, schematicamente, avviene, pertanto, con: una fase di accostamento; una fase di saldatura vera e propria; una fase di raffreddamento.

Se le superfici da saldare si accostano male, si avrà una cattiva o non sufficiente saldatura, come pure potrà aversi la formazione di scintille dannose per le superfici vicine; probabile è il rischio di ottenere una pseudosaldatura. Tale ultima situazione si realizza specialmente quando le superfici metalliche sono intrise di sangue; in questo caso il ferro dell'emoglobina influisce sulla resistenza meccanica del punto di saldatura. È sempre bene, pertanto, sia pure a scopo cautelativo, ripetere, nel dubbio, i punti di saldatura ad un'altezza diversa dal sito precedente, avendo provveduto a pulire le estremità del puntale del-

la saldatrice.

Dopo che l'impulso di corrente viene tolto, il metallo si cristallizza; la pressione continua ad essere mantenuta al fine di permettere la statizzazione del sito saldato.

Nel punto di saldatura, pur essendo la temperatura solitamente superiore a 1600 °C, non vi è trasmissione di calore laterale da parte del metallo saldato a causa della sua scarsa conducibilità termica e per il fatto che viene assorbito dal rame della pinza.

La "biocompatibilità" della saldatura è dovuta al minimo tempo di passaggio della corrente, pari a 3-4 millesimi di secondo (19, 20).

Casi clinici

Primo caso clinico

Paziente di sesso maschile, di anni 55, con edentulia superiore e compromessa situazione parodontale inferiore (fig. 1). Alcuni elementi dentari presentano vistosi problemi endodontici.

Nel mascellare sono state inserite dieci viti in titanio (figg. 2 e 3), senza apertura di alcun lembo chirurgico.

Le viti utilizzate hanno un diametro di 3,5 mm e una lunghezza di 25 o 30 mm, compresa la parte emergente.

Pur presentando una buona stabilità primaria, gli impianti sono stati solidarizzati tra loro mediante barrette di titanio saldate con la saldatrice intraorale; le parti emergenti delle viti, piegate lingualmente, sono state tagliate (fig. 4).

Si è ottenuta, così, una struttura estremamente rigida che unisce gli impianti e permette l'applicazione immediata di corone provvisorie in resina, completamente funzionalizzate. La riabilitazione implantoprotesica del gruppo frontale in un'unica seduta ha consentito al paziente di uscire dallo studio con denti masticanti ed esteticamente validi (fig. 5).

La riabilitazione implantoprotesica dei gruppi posteriori, bilateralmente, è stata ottenuta, in una fase suc-

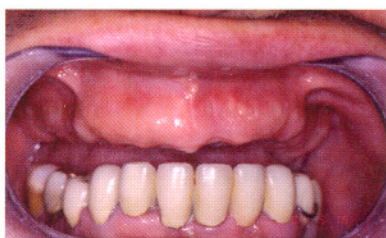

Fig. 1: caso clinico iniziale.

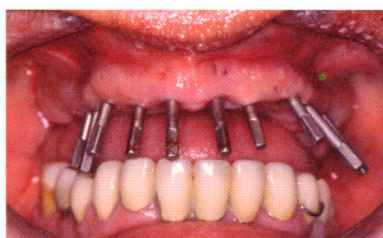


Fig. 2 e 3: impianti posizionati nel mascellare e radiografia ortopantomica di controllo

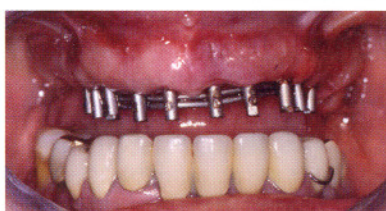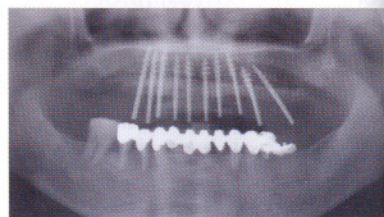


Fig. 4: impianti solidarizzati tramite barrette in titanio.

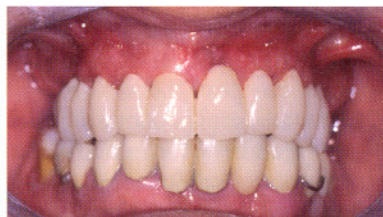

Fig. 5: corone provvisorie superiori in situ.

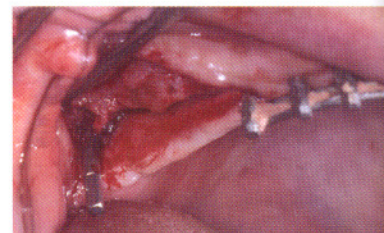

Fig. 6: impianto pterigoideo inserito.

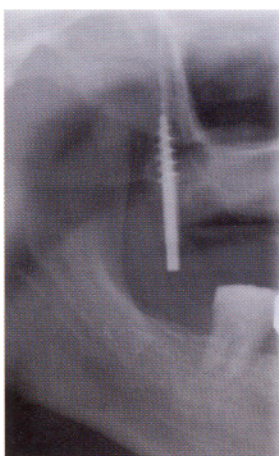

Fig. 7: impianto pterigoideo inserito.

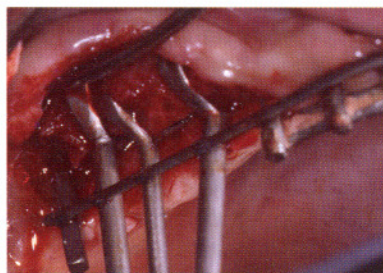


Fig. 8: staffe sottoperiosteae.

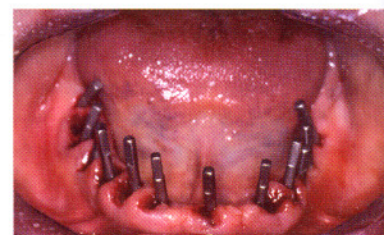


Fig. 9: impianti inferiori.

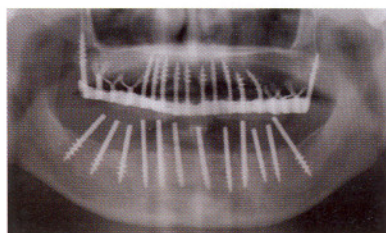


Fig. 10: radiografia ortopantomica di controllo.

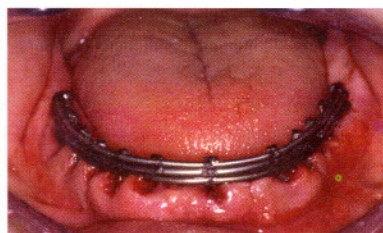


Fig. 11: impianti inferiori con il "muretto" in titanio.

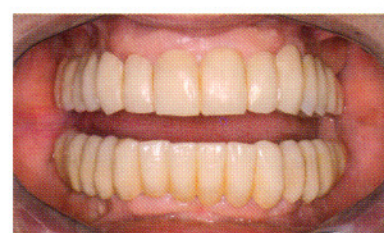


Fig. 12: protesi fissa in metallo-composito.

cessiva, con l'utilizzo di impianti pterigoidei e staffe sottoperiosteae. L'accesso alla zona del tuber maxillae è avvenuta mediante una semplice incisione crestale completata con minimi solchi di scarico pros-

simili vestibolo-palatali. In sequenza si è proceduto alle operazioni di drill per l'inserimento dell'impianto pterigoideo (figg. 6 e 7) secondo il protocollo implantare in uso.

L'utilizzo di staffe sottoperiosteae (fig. 8) ha evitato l'intervento di grande rialzo del seno mascellare, consentendo in tal modo anche la riduzione dei tempi necessari per la protesizzazione.

Si è proceduto, quindi, alla solidificazione con la rimanente struttura implantare anteriore già precedentemente protesizzata con provvisori immediati in resina.

Il decorso postoperatorio è stato ottimo, in virtù del minimo traumatismo al quale il paziente è stato sottoposto in tutte e due le sedute chirurgiche necessarie per la riabilitazione totale del mascellare superiore.

Dopo qualche tempo si è proceduto alla riabilitazione anche inferiore, dove era presente, oltre al 4.6, un bloccaggio in metallo-resina da 4.5 a 3.4 con 3.5 "a sbalzo" ed una protesi scheletrata con ganci.

È stata eseguita anestesia per infiltrazione della mucosa crestale, ponendo accortezza nell'evitare il coinvolgimento del nervo alveolare inferiore specie in corrispondenza della sua emergenza dal foro mentoniero.

Senza l'apertura di alcun lembo chirurgico si è proceduto al posizionamento di un impianto a vite piena di diametro 4.5 mm con 4 spire in zona 3.6 e di un impianto di uguale diametro in zona 3.5; in zona 3.4, dopo l'estrazione del corrispondente elemento dentario, è stato posizionato, invece, un impianto di diametro 3.5 mm con 3 spire, mentre al posto del canino è stato inserito un impianto di diametro 4.5 mm con 4 spire. Durante la fase chirurgica si è sempre provveduto a verificare l'assenza di anestesia in zona mentoniera, controllando che il paziente avvertis-

se gli stimoli tattili e dolorifici sul labbro.

Si è quindi proceduto all'inserimento degli impianti nel quadrante 4, il tutto contestualmente all'estrazione di 4.6, 4.5, 4.4, 4.3.

In zona 4.6 è stato inserito un impianto di diametro 4,5 mm con 5 spire; in zona 4.5 un impianto di diametro 3,5 mm con 4 spire, mentre in zona 4.4 di un impianto con diametro 3,5 mm e 4 spire (fig. 9).

L'esecuzione di una radiografia ortopantomica al termine della seduta chirurgica permette la visione degli impianti inseriti, inferiormente e superiormente (fig. 10).

Inferiormente, dopo aver parallelizzato i monconi degli impianti, questi sono stati tagliati ed uniti tra loro mediante barrette di titanio saldate con la saldatrice intraorale (fig. 11).

È stata confezionata, quindi, una protesi chirurgica in resina, utilizzando una mascherina prestampata di materiale termoplastico nella quale è stata colata resina acrilica si da ottenere dei provvisori in modo diretto. I provvisori, una volta cementati, hanno svolto una buona funzione estetica e di guida nella riparazione gengivale e masticatoria.

Dopo circa 3 mesi si è provveduto al confezionamento della protesi fissa definitiva (fig. 12).

Secondo caso clinico

Paziente di sesso femminile, di anni 45, con edentulia del settore

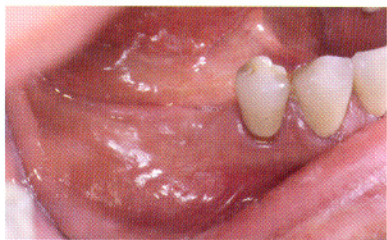
posteriore destro e presenza di una cresta ossea con diametro traverso tale da non consentire l'utilizzo di impianti di diametro adeguato (figg. 13 e 14).

Si procede con anestesia di infiltrazione della mucosa crestale al fine di evitare il coinvolgimento del nervo alveolare inferiore e, senza l'elevazione di alcun lembo, vengono inseriti 6 impianti ad ago con i quali si passa lateralmente al nervo alveolare, alla ricerca del bicorticalismo (figg. 15 e 16).

Gli impianti vengono solidarizzati tra loro mediante barrette di titanio saldate con la saldatrice intraorale; la parte di vite emergente, oltre la saldatura, viene tagliata.

Si ottiene, così, una struttura estremamente rigida che unisce gli impianti e permette l'applicazione immediata di corone provvisorie in resina completamente funzionalizzate non prima di avere rifinito il "muretto" di titanio con materiale composito. L'utilizzo di quest'ultimo serve a riempire i vari interstizi esistenti tra le parti metalliche saldate: ciò permette un'impronta di precisione della mesostruttura così costruita e, in seguito, l'applicazione, dopo circa 3 mesi, di corone definitive (figg. 17 e 18).

La radiografia ortopantomica ed il dentascan di controllo consentono di evidenziare la posizione degli impianti, i rapporti con la corticale ossea e quelli con il nervo alveolare inferiore (figg. 19 e 20).



Figg. 13-14: cresta mandibolare destra.

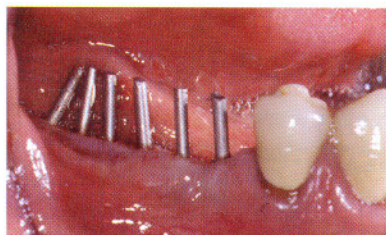
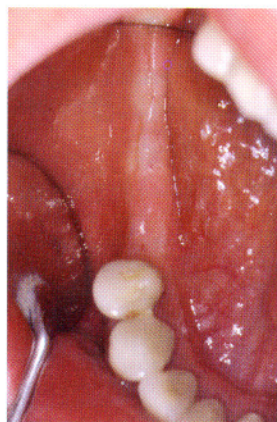


Fig. 15: impianti ad ago inseriti.

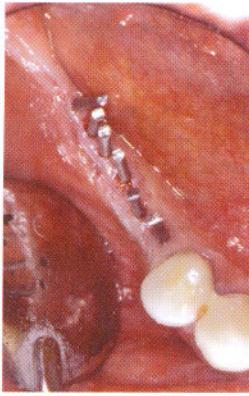
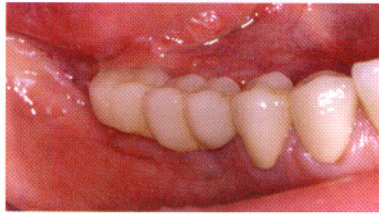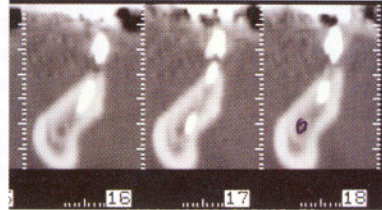
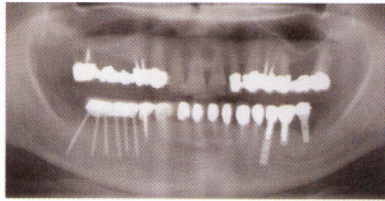

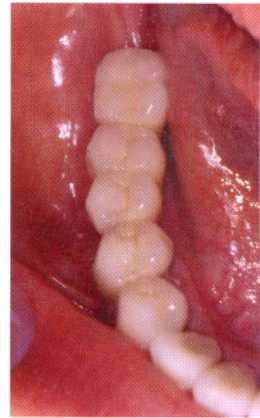
Fig. 16: impianti ad ago inseriti.



Figg. 17-18: riabilitazione protesica.



Figg. 19-20: radiografia ortopantomica e dentascan di controllo.

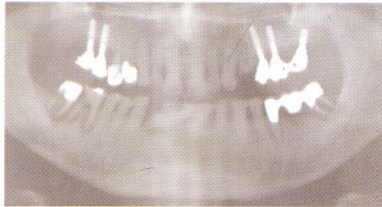
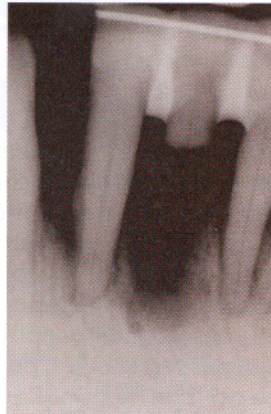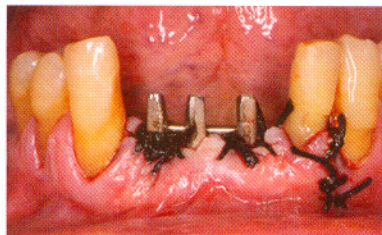

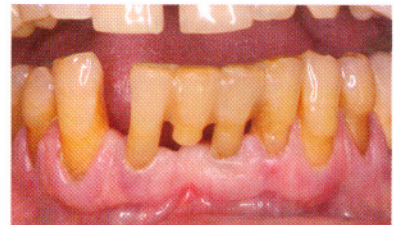
Fig. 21: radiografia ortopantomica eseguita in corso di prima visita.



Figg. 22-23: situazione radiografica e clinica iniziale.



Figg. 24-25: situazione clinica e radiografica del caso concluso.

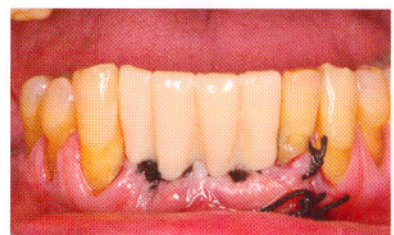
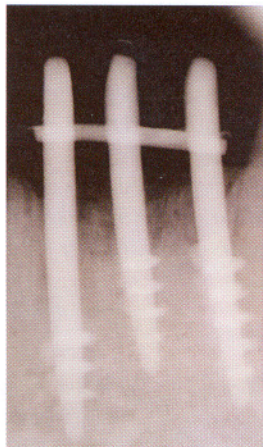


Fig. 26: corone provvisorie postchirurgiche.

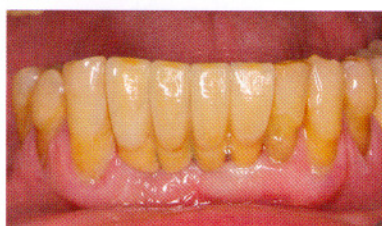

Fig. 27: corone definitive.

Terzo caso clinico

Paziente di sesso maschile, di anni 72, con evidenti lesioni endoparodontali particolarmente a livello del gruppo frontale inferiore (fig. 21).

A seguito di ripetuti ascessi a carico del 4.1, qualche tempo prima si era proceduto alla rizectomia dello stesso e conseguente splintaggio della residua corona agli elementi dentari vicini (figg. 22 e 23). Dopo anestesia locoregionale, sono stati estratti il 3.1 ed il 4.2 e contestualmente inserite 3 viti in titanio di cui 2 nei siti estrattivi. Gli impianti hanno mostrato subito una buona stabilità primaria, anche in virtù della loro solidarizzazione tramite una barretta di titanio saldata (figg. 24 e 25); la parte di vite emergente oltre la saldatura è stata, poi, come di consueto, tagliata. Il complesso implantare ottenuto ha permesso l'applicazione immediata di quattro corone provvisorie in resina completamente funzionalizzate (fig. 26). Il decorso postoperatorio del paziente è stato ottimo.

La protesi definitiva è stata eseguita a distanza di alcuni mesi per permettere una completa stabilizzazione dei processi di rimarginamento osseo conseguenti alle estrazioni dentarie nonché la piena guarigione funzionale ed estetica della gengiva (fig. 27).

Risultati e conclusioni

La metodica implantare emergente elettrosaldata è una tecnica che permette di ottenere da subito una stabilità primaria elevata, anche nei siti postestrattivi, tanto da rendere possibile l'applicazione della protesi fissa provvisoria nella stessa seduta operatoria; consente, inoltre, di superare i limiti anatomici dell'implantologia sommersa come, ad esempio, in caso di minima quantità di osso in senso trasverso; non richiede, infine, ampi e traumatici scollamenti delle mucose orali, né interventi invasivi di chirurgia ossea appositiva.

Quanto sopra è ben in linea con l'attuale tendenza della chirurgia di affidarsi a tecniche il meno invasive possibili.

Questa metodica, per le caratteristiche di cui sopra, è indicata particolarmente in pazienti che non intendono sottoporsi a interventi chirurgici traumatici, in pazienti molto anziani, con scompenso cardiaco, con diabete non controllato, in pazienti emopatici. È sconsigliata invece, visto l'utilizzo della saldatura endorale, in pazienti portatori di pace-maker. Il vantaggio più importante della metodica descritta resta, comunque, il fatto che il paziente esce dalla seduta chirurgica con gli elementi dentari, sia pur provvisori, inseriti, con conseguenti indiscussi benefici funzionali, estetici e psicologici.

È necessario dire, però, che si ha un allungamento dei tempi della seduta operatoria, poiché si procede anche all'inserzione dei provvisori, e può esserci una certa difficoltà, almeno all'inizio, ad ottenere una buona estetica a causa del riassorbimento, non prevedibile, dei tessuti duri, con conseguente contrazione dei tessuti molli qualora gli impianti siano postestrattivi.

Nonostante ciò, i dati a nostra disposizione consentono di sostenere che la metodica implantare elettrosaldata con impianti monofasici, pur datata e poco usata, resta oggi una tecnica efficace per la riabilitazione dei mascellari, specie atrofici, parzialmente o totalmente edentuli.

Bibliografia

- 1) Apolloni M. Atlante pratico di implantologia dentale. Milano: Edi Ermes; 1989.
- 2) Tramonte SM. A further report on intraosseous implants with improved drive screws. *J Oral Implant Transplant Surg* 1965;11:35-7.
- 3) Tramonte SM. Impianti endossei autofilettanti. Metodo personale. *Dent Cadmos* 1971;2:192-208.
- 4) Vannini F, Nardone M. Emerging transmucosal single-stage implants with electro-welding and immediate loading. *Annali di Stomatologia* 2004;LIII(3):129-35.
- 5) Manenti PA. Bicorticalismo in implantologia. Atti del XXVI Congresso Internazionale GISI (Impianti e Trapianti dentari). Bologna, 7-8-9 giugno 1996. pp 155-7.
- 6) Garbaccio D. La vite autofilettante bicorticale: principi biomeccanici, tecnica chirurgica e risultati clinici. *Dental Cadmos* 1981;49(6):19-31.
- 7) Hruska AR. La saldatura intraorale del titanio puro. *Quintess Int Ed Ital* 1988;10:48.
- 8) Hruska AR. Welding implants in mouth. *J Oral Implant* 1989;XV(3):198-203.
- 9) Muratori G. Gilet implant system and intraoral-welding. *J Oral Implant* 1989;XV(3).
- 10) Dal Carlo L. Tecnica di protesi fissa su barra saldata nelle contenzioni definitive. *Doctor Os* 2004 Giu;15(6):637.
- 11) Romeo E, Camandona M et al. Il titanio in protesi. *Dental Cadmos* 1997;19:40-6.
- 12) Passler K. La fusione dentale in titanio. Premesse, tecnologia e valutazione dei materiali. *Quintessenze Odont* 1991;12:30.
- 13) Passler K. Il titanio nelle protesi odontoiatriche. *Dental Labor* 1991;1:439-46.
- 14) Hruska AR, Borrelli P. Fusioni in titanio. Passato, presente, futuro. *Il Dentista Moderno* 1991;8:1495-508.
- 15) Smith DC. Surface characterization of implants: biological implications. In: Davies J Ed. 1991.
- 16) Cochran DL, Schenk RK, Lussi A, Buser D. Bone response to unloaded and loaded titanium implants with a sandblasted and acid-etched surface: a histometric study in the canine mandible. *Biomed Mater Res* 1998;40:1-11.
- 17) Bedini R, De Angelis G, Di Cinto G. Valutazione del trattamento superficiale sulle prestazioni meccaniche a fatica di impianti in titanio plasma sprayed e titanio sabbiato e mordenzato. *Rapporti ISTISAN* 01/15, 2001:27.
- 18) Dal Carlo L. Las numerosas aplicaciones de la soldadura intra-oral de Mondani. 17 años de experiencia clínica. *Rev Esp Odontostomatologica de Implantes* 2006;14(1):23-34.
- 19) Mondani PL, Mondani PM. La saldatrice elettrica intraorale di Pierluigi Mondani. Principi, evoluzione e spiegazione della saldatura per sincristallizzazione. *Riv Odontostomatol Implantoprotesi* 1982;4:28-32.
- 20) Pasqualini ME, Mangini F, Colombo A, Rossi F. Stabilizzazione di impianti emergenti a carico immediato. Saldatrice endorale. *Dental Cadmos* 2001;9:67.