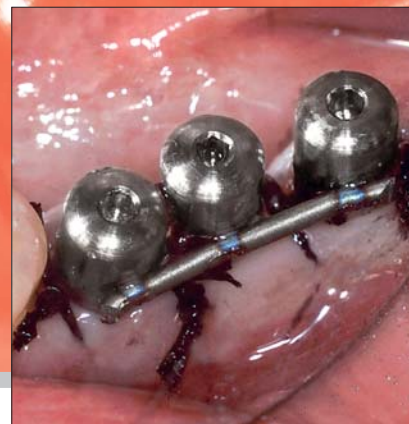


### L. Dal Carlo

Libero professionista a Venezia, laureato in Odontoiatria e Protesi dentaria nel 1988 presso l'Università di Padova.



## La saldatura degli impianti sommersi: oltre 12 anni di esperienza clinica

Indirizzo per la corrispondenza:

Dott. Luca Dal Carlo

San Marco 5010 - 30124 - Venezia

tel: 041.5227465 - fax: 041.2417637

cell: 347.5460751

e-mail: aimet@libero.it - lucadalcarlo@yahoo.it

### INTRODUZIONE

La quantità notevole di conferenze e pubblicazioni oggi focalizzate sulla qualità dei tessuti molli peri-implantari dimo-

stra quale sia il perfezionamento cui la "parodontologia implantare" sta andando incontro. La ricerca su questo tema ha portato allo sviluppo di tecniche e

materiali utili a migliorare il risultato protesico, che sono in continua evoluzione. Particolare cura deve essere posta nell'intento di ottenere un'anatomia emer-

*Scopo del lavoro: scopo del presente lavoro è descrivere la tecnica di contenzione immediata degli impianti sommersi mediante saldatura ed i vantaggi ad essa correlati.*

*Materiali e metodi: viene descritto il procedimento, basato sull'utilizzazione di impianti sommersi, monconi provvisori in titanio, saldatrice endorale e barra di titanio. Si avviano i monconi provvisori in titanio negli impianti appena inseriti e, eseguite le suture, si salda la barra di titanio ai monconi, unendo così gli impianti tra di loro. Dopo la stabilizzazione dei tessuti molli e l'osteo-integrazione degli impianti, la barra di contenzione viene rimossa e si possono quindi eseguire i passaggi utili alla realizzazione della protesi fissa definitiva.*

*Risultati: questa tecnica consente di ottenere un ottimo condizionamento dei tessuti molli peri-implantari con un'unica chirurgia, migliorando il risultato e la "compliance" del paziente. Si può anche utilizzare per caricare immediatamente gli impianti sommersi in contenzione.*

*Conclusioni: l'impiego di questa tecnica durante oltre 12 anni in 106 casi clinici ha consentito di verificarne la validità, senza che si sia rilevata alcuna variazione di risultato, rispetto alla normale procedura di impiego degli impianti sommersi, né per quanto riguarda le percentuali di successo, né per quanto riguarda la profondità del livello osseo relativamente alla connessione con il moncone.*

**Parole chiave:** impianti sommersi, saldatrice endorale, carico immediato.



Fig. 1 Il quadro comandi di una delle migliori saldatrici endorali oggi in commercio.




Fig. 2 Saldatura di un filo di titanio ad un impianto a vite.

gente tale da consentire la realizzazione di un'impianto-protesi di qualità, simile ai denti naturali, con il minimo sforzo da parte del paziente.

La tecnica descritta in questo articolo consente di ridurre al minimo l'impegno chirurgico e di ottenere un risultato protesico di ottima qualità.

### PRESUPPOSTI SCIENTIFICI

Di norma, gli impianti sommersi vengono lasciati a riposo sotto la gengiva, per poi essere scoperti con un secondo intervento, dopo l'inclusione ossea (osteo-integrazione).

Il re-intervento comporta una nuova incisione chirurgica, nuove suture ed un nuovo tempo di attesa per ottenere la guarigione dei tessuti molli attorno ai monconi di guarigione, prima di procedere alla rilevazione delle impronte.

L'utilità di questa procedura è oggi oggetto di discussione e le situazioni in cui

è considerata vantaggiosa sono sempre meno numerose.

Infatti, numerosi studi più o meno recenti hanno dimostrato l'identità di integrazione ossea tra impianti sommersi e non sommersi in stato di quiescenza.

Già nel 1962, Pasqualini pubblicò uno studio su 28 cani con il quale dimostrò, con numerose analisi istologiche, l'assoluta identità di integrazione tra impianti sommersi e non sommersi<sup>1</sup>.

Questa acquisizione scientifica non fu condivisa dalla scuola di Branemark, che instradò la ricerca sul binario della differenza di integrazione tra impianti sommersi ed emergenti, motivando tale assunto con la possibilità che la comunicazione dell'impianto verso l'esterno fosse causa del suo fallimento. Albrektsson e Sennerby, nel 1991, a trent'anni di distanza dal citato studio di Pasqualini, pubblicarono un articolo nel quale finalmente anche la scuola svedese condivideva la realtà scientifica dell'identità di integrazione ossea tra impianti sommersi ed emergenti<sup>2</sup>.

Bianchi, nel 1999, pubblicò un testo nel quale si descriveva con precisione la cascata di eventi istologici che portavano all'osteo-integrazione indipendentemente dalla presenza o meno di una comunicazione con il cavo orale<sup>3</sup>. Vi si analizzavano anche le differenze nella risposta da parte del tessuto osseo tra impianti caricati immediatamente od a distanza di tempo.

Questi ed altri studi confermano che gli impianti emergenti possono, al pari dei sommersi, essere lasciati a riposo per quattro-sei mesi ottenendo il medesimo risultato clinico ed identica qualità di inclusione ossea, purché non entrino mai a contatto né in occlusione statica che in occlusione dinamica e siano protetti dal trauma masticatorio e dalla potente azione vestibolarizzante che la lingua esplica nella deglutizione<sup>4,5,6</sup>.

Un presidio efficace nel proteggere gli impianti durante il periodo post-operatorio è costituito dalla saldatura intra-orale, eseguita utilizzando la saldatrice

endorale di Mondani (Figg. 1 e 2) e un filo di titanio.

La saldatrice, ideata e realizzata nel 1972 da Pierluigi Mondani e pubblicata alcuni anni più tardi<sup>7,8</sup>, è usata da 30 anni con successo in ambito libero-professionale ed è oggi finalmente accolta anche in ambiente universitario. La saldatrice endorale di Mondani è oggi prodotta e commercializzata nel rispetto delle normative vigenti.

Si tratta di uno strumento capace di saldare il titanio in bocca al paziente facendo passare, attraverso il punto di contatto tra due pezzi di titanio, una carica elettrica di grande intensità, ma per un tempo talmente breve (4 msec) da far sì che non vi sia riscaldamento dei tessuti circostanti.

## BREVE REVISIONE DELLA LETTERATURA IN TEMA DI SALDATURA INTRAORALE

- Nel 1977, la SOIA (Società Odontologica Impianti Alloplastici) pubblicò un testo che raccoglieva studi multicentrici su impianti effettuati da numerosi dentisti nel decennio 1967-1977. In alcune radiografie dei primi anni '70 erano già documentate le elettro-saldature eseguite con la saldatrice di Mondani<sup>7</sup>.
- Nel 1982, Mondani pubblicò un articolo in cui descriveva l'apparecchio e la tecnica di utilizzo<sup>8</sup>.
- Dal Carlo A., nel 1983, pubblicò un articolo nel quale spiegava la sua tecnica di solidarizzazione degli impianti emergenti ai denti naturali mediante saldatura di una cappetta metallica portante un filo di titanio<sup>9</sup>. La cappetta viene cementata al dente adiacente ed il filo al moncone dell'impianto, in modo da impedire all'im-

pianto alcun movimento durante il periodo destinato all'osteo-integrazione in stato di quiescenza. La tecnica era stata ideata partendo dall'assunto che gli impianti emergenti, in stato di quiete, vanno incontro ad "osteo-integrazione" al pari dei sommersi. Infatti, l'identità di integrazione ossea tra impianti sommersi ed emergenti era già stata dimostrata da Pasqualini U. vent'anni prima<sup>1</sup>.

- Hruska, nel 1993 descrisse la tecnica di saldatura intra-orale di impianti emergenti per il carico immediato con "overdentures"<sup>10</sup>.
- L'autore del presente articolo pubblicò nel 1998 il primo articolo sul tema della saldatura degli impianti sommersi, nel quale si descrisse la tecnica, documentando casi clinici a partire dal 1995<sup>11</sup>.
- Pasqualini M. e Coll., in una pubblicazione del 2001, documentarono, con casistica di 15 anni, l'utilità e la stabilità nel tempo della solidarizzazione di impianti emergenti nella sostituzione del dente singolo<sup>12</sup>.
- Lorenzon e Coll., nel 2003, pubblicarono assieme al Politecnico di Torino uno studio sull'analisi biomeccanica dei sistemi implantari nel quale evidenziarono i pregi della saldatura intraorale nel migliorare la predicibilità di successo degli impianti. Si misero a confronto casi trattati con impianti a vite sommersa e casi trattati con impianti emergenti solidarizzati con la saldatura, utilizzando modelli computerizzati. Lo studio dimostrò un assorbimento molto più distribuito delle forze che agiscono sugli impianti saldati e la minor incidenza di coni di riassorbimento attorno ad essi<sup>13</sup>.
- Vannini e Nardone, nel 2004, pubblicarono un articolo nel quale documentavano con casi clinici e revi-

sione della letteratura sull'argomento la validità dell'elettro-saldatura nel migliorare le aspettative di successo degli impianti con il carico immediato<sup>14</sup>.

- L'autore del presente articolo pubblicò nel 2005 uno studio su tre diversi impianti sommersi saldati tra di loro e caricati immediatamente, volto ad individuare quale potesse essere la morfologia di impianto sommerso più adatta a sopportare il carico immediato<sup>15</sup>.
- Pasqualini M. e Coll., pubblicarono nel 2005 il protocollo di carico immediato di impianti emergenti monofasici, basato sulla solidarizzazione degli impianti mediante un filo di titanio saldato dal lato palatale<sup>16</sup>.
- L'autore del presente articolo, nel 2006, pubblicò un articolo nel quale descriveva le applicazioni della saldatrice endorale di Mondani, analizzate nella loro utilità durante 17 anni di esperienza clinica<sup>17</sup>. Si davano indicazioni sul modo di utilizzare la saldatrice e sulla sua utilità con impianti in titanio sommersi ed emergenti di ogni genere.
- Gehrke P. e Coll. pubblicarono nel 2006 un articolo in cui descrissero un caso clinico trattato con la tecnica di saldatura degli impianti sommersi<sup>18</sup>.
- Fanali S. e Vannini F. pubblicarono nel 2007 un articolo<sup>19</sup> nel quale confermavano le motivazioni biologiche della validità della contenzione immediata degli impianti sommersi, da attuarsi subito dopo la loro inserzione, per evitare 1) che ci fosse la possibilità che la micro-mobilità dell'impianto potesse condurre la rigenerazione verso un fenotipo fibroblastico; 2) che il momento più critico per la stabilità dell'impianto, tra i 20 e 30 giorni dopo l'intervento, non lo vedesse esposto al fallimen-



Figg. 3 a, b La pubblicazione del 1998, nella quale è stata descritta la tecnica per la prima volta.

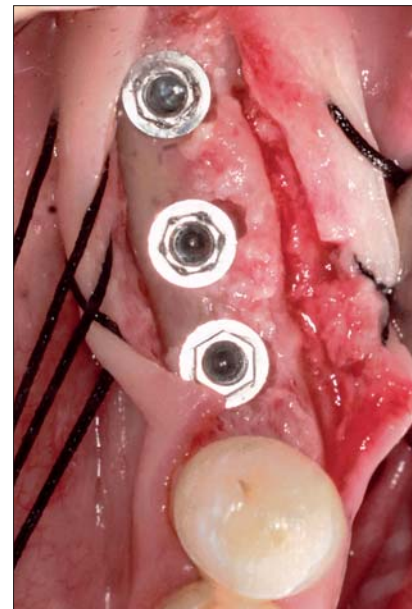
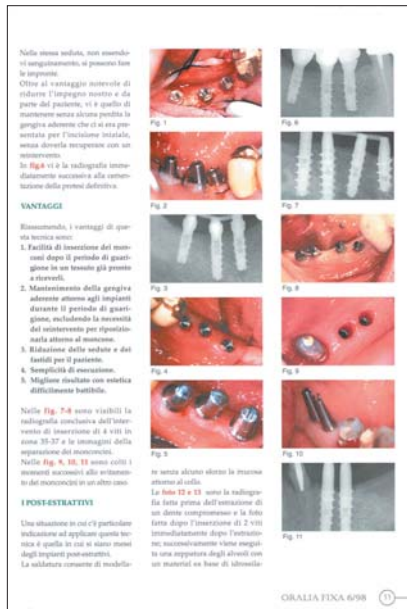

Fig. 4 Tre viti sommerse in zona 36-37.

to anche per minime sollecitazioni meccaniche.

**MATERIALI E METODI**

Oltre 12 anni fa, in aprile 1995, iniziai ad utilizzare la saldatura intra-orale anche con gli impianti sommersi, attuando in 106 casi clinici una tecnica personale di semplice esecuzione che, oltre a rendere meno pesante per il paziente il procedimento chirurgico, permette di ottenere un risultato parodontale di eccellenza. Oltre agli impianti sommersi, alla saldatrice ed al filo di titanio, è necessario disporre di monconi in titanio adatti, possibilmente dotati di una spalla su cui appoggiare il filo di contenzione. In mancanza di questi, anche i monconi di guarigione standard possono andar bene. I materiali utili all'attuazione della tecnica sono:

- impianti sommersi;
- monconi provvisori in titanio;
- saldatrice endorale;
- filo o barra di titanio per saldatura.

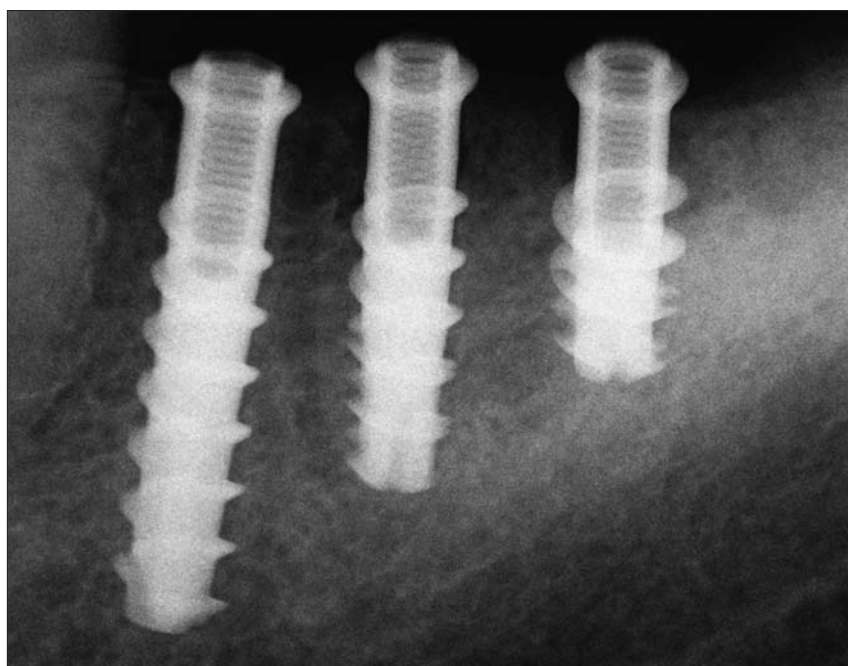


Fig. 5 Radiografia endorale delle tre viti.

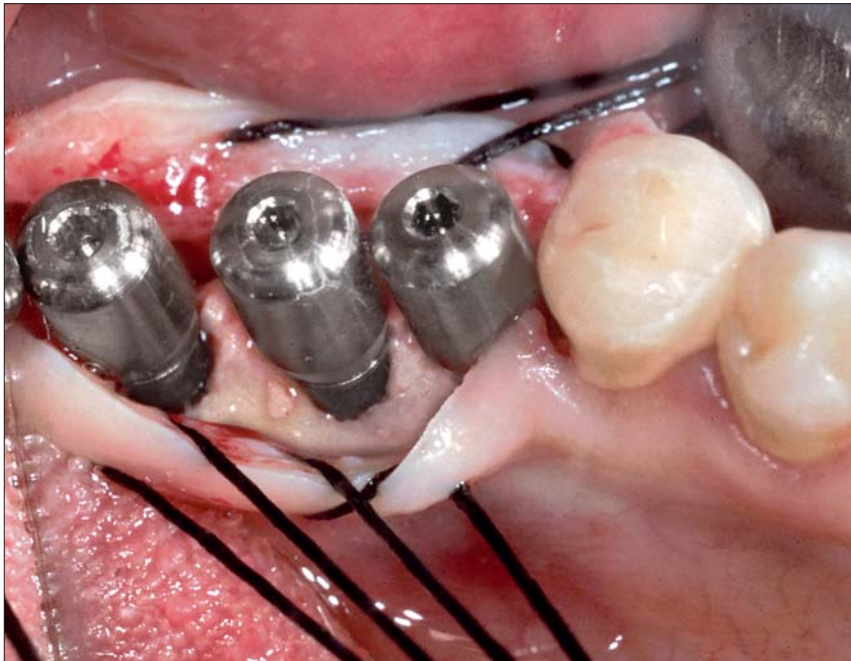
**METODICA**

La metodica fu pubblicata nel 1998, documentata con casi del 1995<sup>11</sup>.

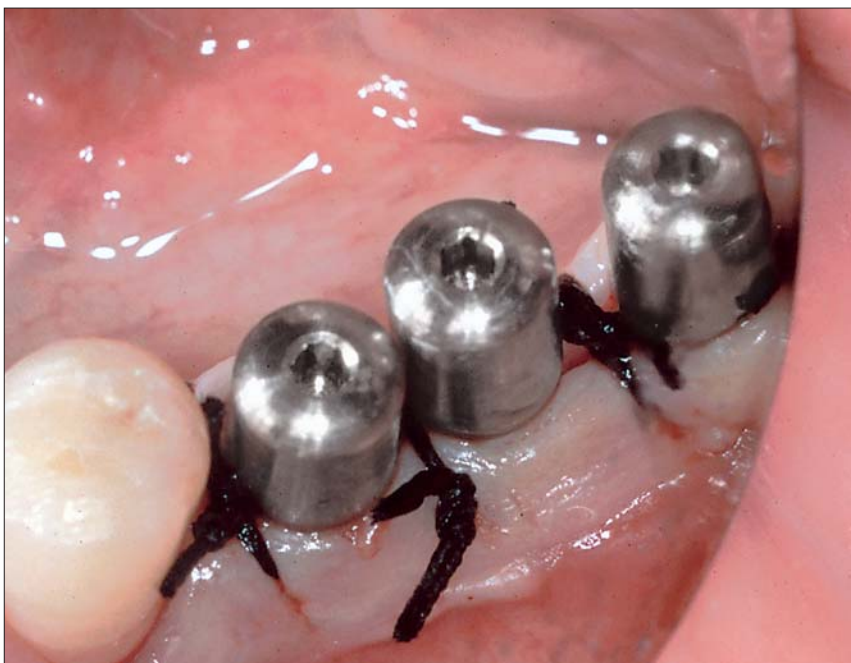Si distinguono due fasi:

**Fase I**

Si procede a posizionare gli impianti sommersi (Figg. 4 e 5) e, alla fine del-



**Fig. 6** I monconi provvisori avvitati agli impianti.



**Fig. 7** Le suture sono state eseguite.

l'intervento, al posto delle viti tappo, si avvitano negli impianti dei monconi provvisori in titanio (Fig. 6). Si eseguono quindi le suture attorno ad essi (Fig. 7).

Fatto ciò, si saldano i monconi tra di loro con la saldatrice endorale (Fig. 8) ed un filo di titanio e li si fresa in modo da ridurre al minimo la loro emergenza

dalla gengiva (Fig. 9), per proteggere gli impianti dal trauma occlusale e masticatorio e dall'azione della lingua<sup>5</sup>.

Si esegue una radiografia per verificare i corretti accoppiamenti e per avere un termine di confronto per i controlli successivi (Fig. 10).

Saldatura e fresatura vengono effettuate dopo aver completato le suture. Non c'è quindi il rischio di inquinare il campo operatorio. Dopo circa 12 giorni si tolgono i punti di sutura.

## Fase 2

Trascorso il periodo necessario all'osteointegrazione degli impianti, si separano con la fresa i monconi e li si svitano dagli impianti. Non è necessaria alcuna anestesia.

Ci si trova invariabilmente di fronte ad una gengiva splendida (Fig. 11). Nella stessa seduta, non essendovi sanguinamento, si possono fare le impronte. Si può scegliere se utilizzare monconi standard definitivi od optare per una soluzione avvitata (Fig. 12).

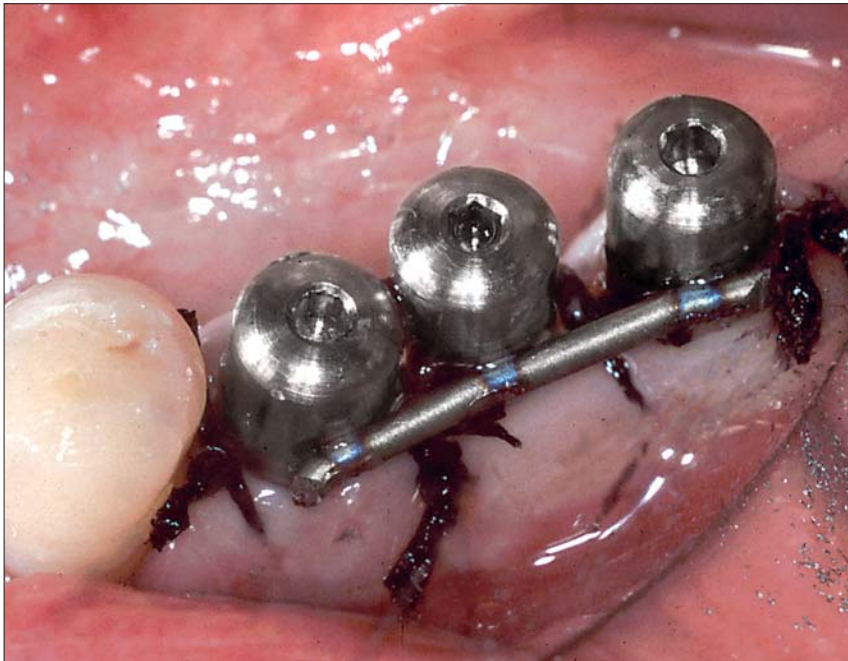
Oltre al vantaggio notevole di ridurre l'impegno nostro e da parte del paziente, vi è quello di mantenere, senza alcuna perdita, la gengiva aderente, la cui presenza attorno all'impianto è stata decisa già con l'incisione eseguita nella prima ed unica fase chirurgica. Non si rende quindi necessario recuperarla con un secondo intervento.

## VANTAGGI DELLA TECNICA

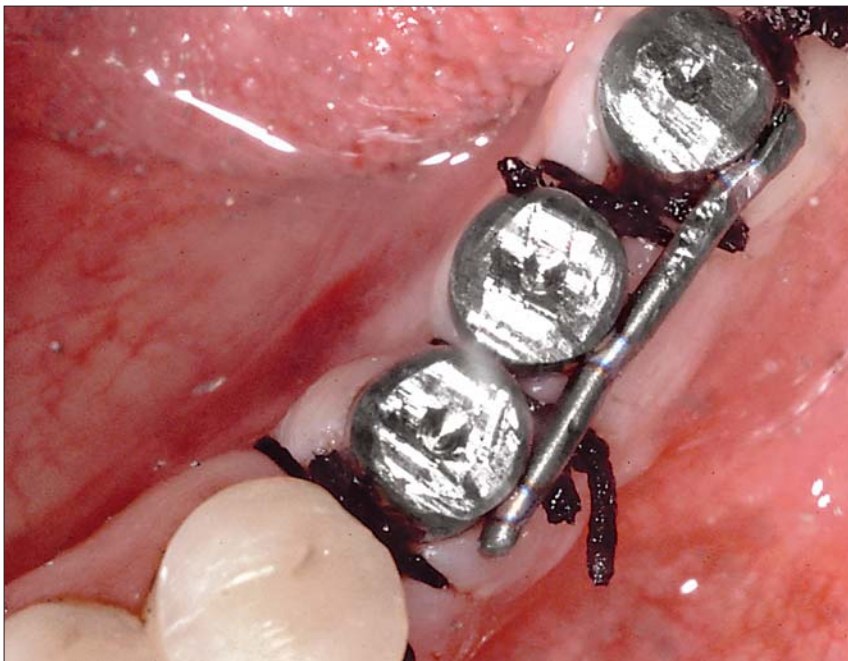In sintesi, i vantaggi di questa tecnica sono:

1. Riduzione delle sedute e dei fastidi per il paziente.
2. Posizionamento della gengiva aderente attorno all'impianto nella prima ed unica seduta chirurgica.
3. Possibilità di attuare il carico immediato.

## IMPLANTOLOGIA



**Fig. 8** Saldatura di un filo di titanio ai monconi provvisori avvitati alle tre viti.



**Fig. 9** I monconi provvisori sono stati ridotti.

4. Facilità di inserzione dei monconi dopo il periodo di guarigione, in un tessuto già pronto a riceverli.
5. Semplicità di esecuzione.
6. Ottimo risultato parodontale.
7. Rinvio della scelta della soluzione protesica a distanza di tempo, che può essere così meglio ponderata ed attuata in sedute ad essa integralmente dedicate.

Nelle figure 13-18 è visibile un caso analogo al precedente eseguito il 27/11/1995 con viti sommerse ad esagono esterno e monconi provvisti di una spalla appositamente costruita per accogliere il filo di titanio di contenzione. Di questo caso, pubblicato anche nell'articolo del 1998 (Fig. 3), si documenta il controllo a 9 anni (Fig. 18).

### CARICO IMMEDIATO

La tecnica descritta può essere utilizzata anche per caricare immediatamente gli impianti sommersi, abbinando quindi i vantaggi sopra descritti al carico immediato.

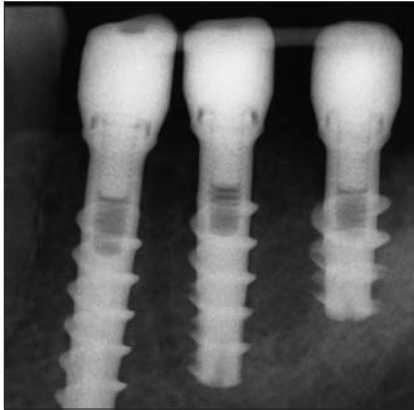
Nulla osta a che tale tecnica possa essere attuata utilizzando in complementarietà impianti sommersi ed emergenti, qualora ve ne sia indicazione.

Nelle figure 19-25 è illustrato il caso clinico di una paziente alla quale, nella medesima seduta chirurgica, si sono inseriti 9 impianti: 6 impianti a vite sommersa nei settori posteriori e 3 impianti a lama nel settore frontale, dove la cresta ossea era sottile. Inseriti i monconi provvisori nei 6 impianti sommersi, i 9 impianti furono messi in contenzione con un filo di titanio saldato immediatamente dopo la sutura e furono caricati immediatamente con una protesi provvisoria.

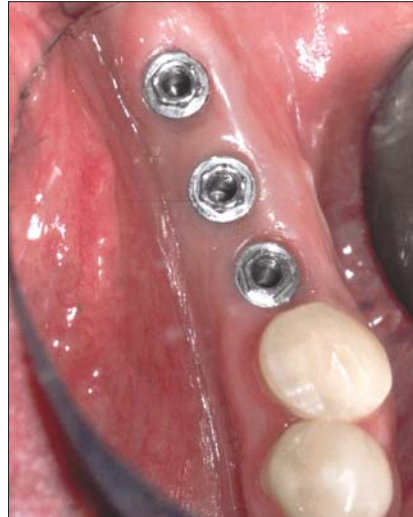A distanza di alcuni mesi, ottenuta l'osteointegrazione sotto carico, si è provveduto a rimuovere il filo di contenzione e a svitare i 6 monconi provvisori (Fig. 24). Furono poi eseguiti i passaggi utili a realizzare una protesi fissa definitiva avvitata ai sei impianti sommersi e perfettamente aderente ai tre impianti a moncone fisso (one-piece).

### CONCLUSIONI

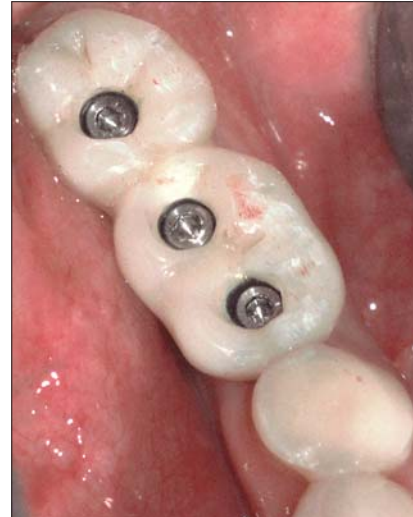La semplicità di questa tecnica non deve indurre il lettore a sottovalutarne



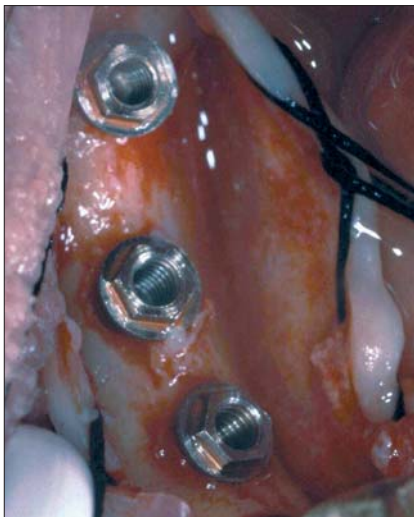
**Fig. 10** Radiografia eseguita alla fine dell'intervento.



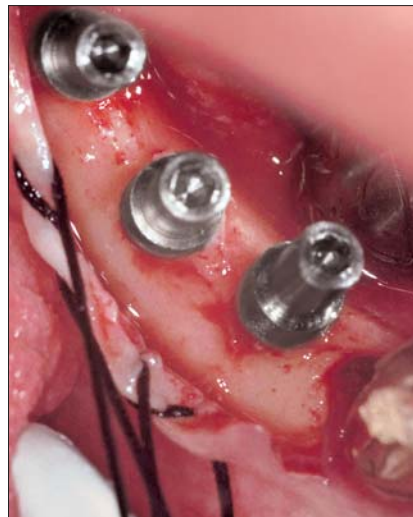**Fig. 11** Aspetto delle mucose dopo aver svitato i monconi provvisori.



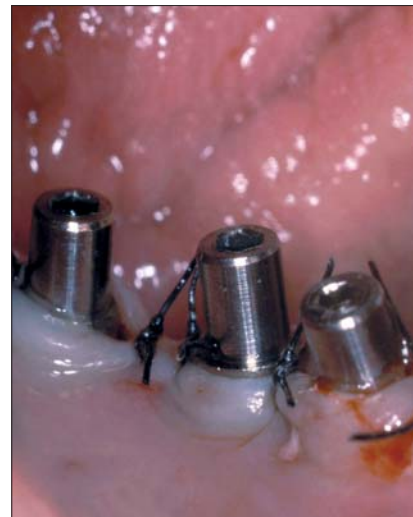**Fig. 12** La protesi fissa avvitata.



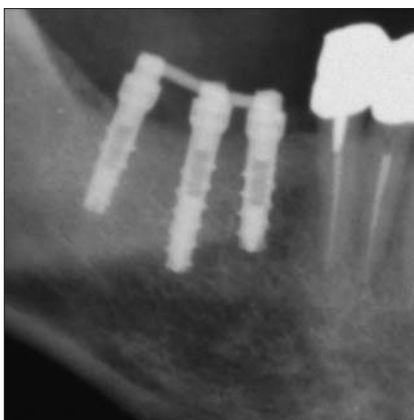
**Fig. 13** Tre impianti a vite sommersi in zona 46-47 (27.11.1995).



**Fig. 14** I monconi provvisori con spalla, appositamente costruiti per questa tecnica, avvitati negli impianti (27/11/1995).

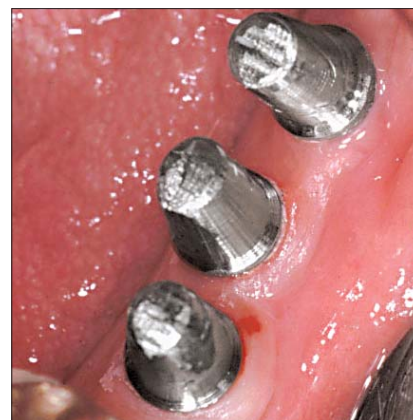

**Fig. 15** Le suture attorno ai monconi provvisori.

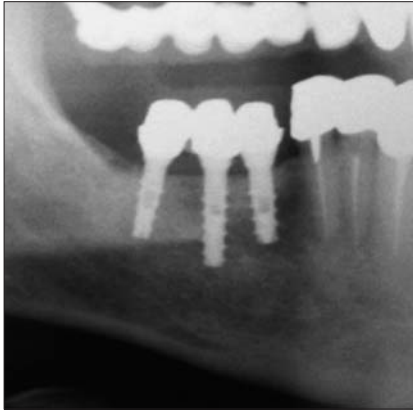


**Fig. 16** Ortopantomografia eseguita a fine intervento, dopo la saldatura del filo di contenimento in titanio.

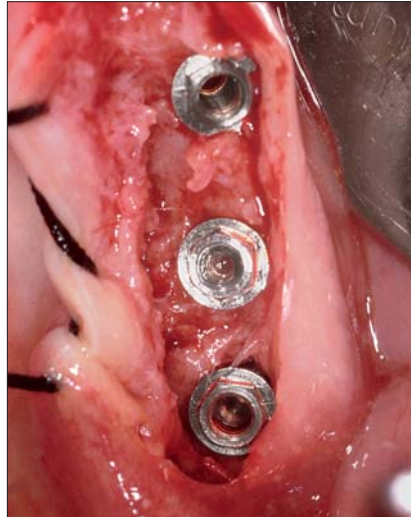
**Fig. 17** I monconi definitivi applicati agli impianti subito dopo la rimozione del filo di contenzione, alcuni mesi dopo l'intervento (15/4/1996).



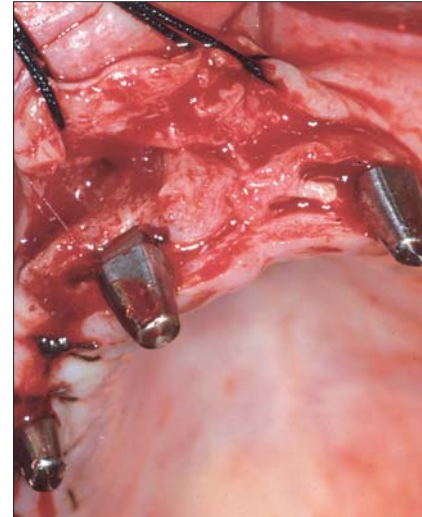
# IMPLANTOLOGIA



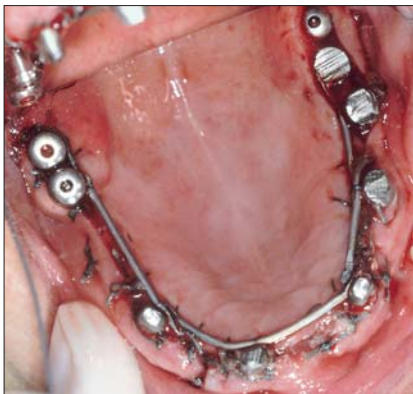**Fig. 18** Radiografia eseguita 9 anni dopo l'intervento.



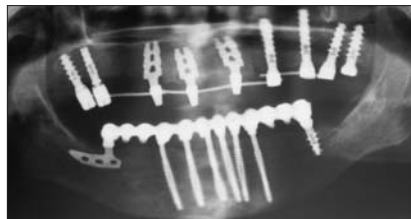
**Fig. 19** I tre impianti a vite sommersa inseriti in zona 26-28.



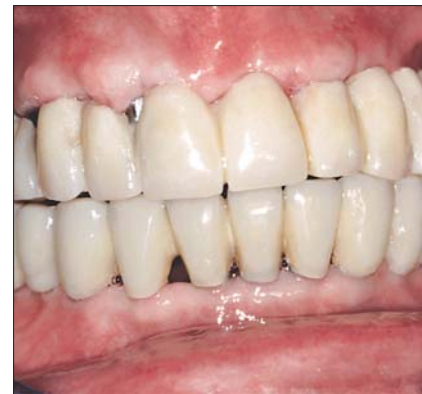**Fig. 20** I tre impianti a lama posizionati nel settore frontale.



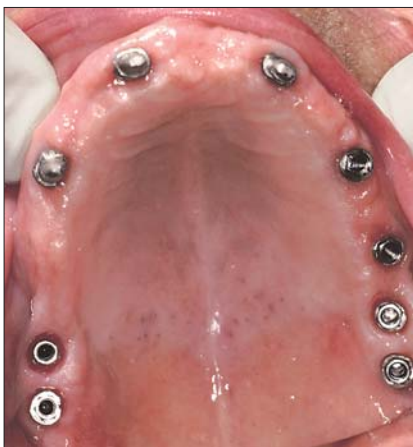**Fig. 21** I nove impianti uniti dal filo di contenzione in titanio saldato.



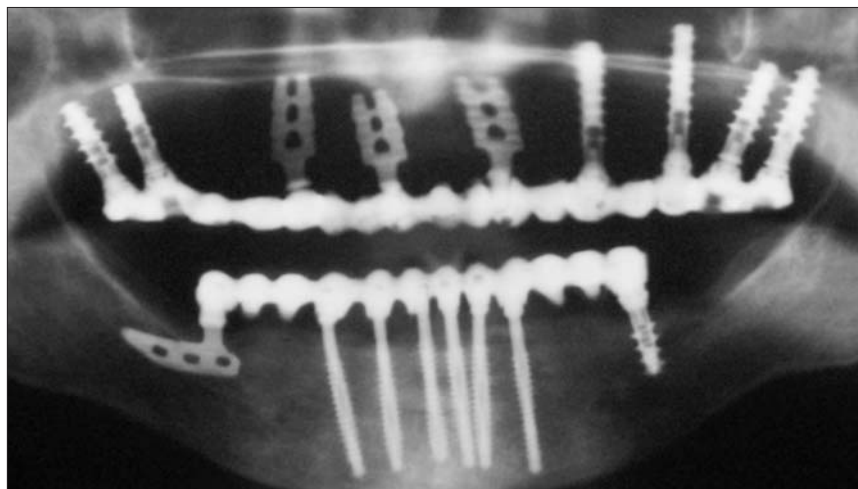
**Fig. 22** Ortopantomografia eseguita alla fine dell'intervento.



**Fig. 23** La protesi provvisoria ad un mese dall'intervento.



**Fig. 24** I nove impianti dopo l'eliminazione del filo di contenzione e la rimozione dei monconi provvisori dagli impianti sommersi (30/4/2003).



**Fig. 25** Ortopantomografia eseguita dopo l'applicazione della protesi fissa definitiva.



l'importanza. Il condizionamento dei tessuti molli peri-implantari è infatti determinante per la qualità del risultato finale. Con la procedura descritta è ottenibile con uno sforzo esiguo.

Sono oggi numerose le proposte di tecniche di carico immediato con gli impianti sommersi, con diverse metodologie di contenzione. Rispetto alle altre, la tecnica qui descritta presenta alcuni vantaggi:

- 1) semplicità di esecuzione, perché è sufficiente ribasare una protesi provvisoria in resina sul complesso implantare saldato;
- 2) sicurezza, perché la contenzione rigida immediata permette di evitare procedure di avvitamento e svitamento di provvisori su impianti appena inseriti;
- 3) versatilità, perché la gestione dei tessuti molli è più semplice che con altre tecniche.

## BIBLIOGRAFIA

1. Pasqualini U.: Reperti anatomopatologici e deduzioni clinico-chirurgiche di 91 impianti alloplastici in 28 animali da esperimento – RIS, 1962.
2. Albrektsson T, Sennarby L: State of the art in oral implants – J. Clin. Periodontol. 1991; 18:474-481.
3. Bianchi A., et al.: Implantologia e Impiantoprotesi – UTET 1999.
4. Pasqualini U: Le Patologie Occlusali - Masson 1993.
5. Dal Carlo L.: Influenza della Lingua sull'Integrazione degli Impianti Endosseii \_Tongue's Influence on the Integration of Endosseous Implants – Doctor OS Mag; 14(5): 479-484, 2003.
6. Dal Carlo L., Brinon E.N.: Influencia de la lengua en la integración de los implantes intra-óseos – Revista Espanola Odontostomatológica de Implantes N° 2 ;Vol. XII; 102-111 Abril-Junio 2004.
7. S.O.I.A. (Società Odontologica Impianti Alloplastici): Bollettino Odonto-Implantologico - Lugli, Roma 1977.
8. Mondani P.L., Mondani P.M.: La saldatura elettrica intraorale di Pierluigi Mondani. Principi, evoluzione e spiegazioni della saldatura per sincristallizzazione. - Odontostomatologia e Impiantoprotesi n°4, 1982.
9. Dal Carlo A.: La stabilizzazione immediata degli impianti mediante barre su cappe in titancrom - Dentista Moderno UTET, Nov. 1983.
10. Hruska A., Borelli P.: Intra-oral welding of implants for an immediate load with overdentures – J.Oral Impl. 1993;XIX(1).
11. Dal Carlo L.: L'ottimizzazione del tessuto peri-implantare marginale in implantologia sommersa – Oralia Fixa n°6/98, pagg.10-13.
12. Pasqualini M.E., Mangini F., Colombo D., Manenti P.A., Rossi F.: Stabilizzazione di impianti emergenti a carico immediato. Saldatrice endorale – Dental Cadmos n°9/2001, pagg.67-76.
13. Lorenzon G., Bignardi C., Zanetti E.M., Pertusio R.: Analisi biomeccanica dei sistemi implantari – Dental Cadmos 2003; vol. 71, 10: 63-86.
14. Vannini F., Nardone M.: Emerging transmucosal single-stage implants with electro-welding and immediate loading – Annali di stomatologia Vol.LIII – No.3 – July/September 2004:129-135.
15. Dal Carlo L.: Carico immediato con impianti sommersi: tre impianti a confronto in un medesimo caso clinico – Doctor OS 2005 Mag;16(5): 513-517.
16. Rossi F., Pasqualini M.E., Mangini F., Manenti P.: Carico immediato di impianti monofasici. Mascellare superiore – Dental Cadmos 2005; 4: 65-69 .
17. Dal Carlo Luca: Las numerosas aplicaciones de la soldadora intra-oral de Mondani: 17 anos de experiencia clinica – Revista Espanola Odontostomatologica de Implantes 2006: 14(1):24-34.
18. Gehrke P et al.: Intra-oral welding of temporary implant abutments with a pre-fabricated titanium bar:A new technique for accelerated rigid splinting of immediately loaded implants – Implants 3/2006.
19. Fanali S., Vannini F.: Impianti bifasici solidarizzati con saldatrice endorale - Doctor OS 2007 Nov-Dic;18(9):1047-1056.

### WELDING TOGETHER SUBMERGED IMPLANTS: OVER 12 YEARS OF CLINICAL EXPERIENCE

*Aim of the work: the aim of this work is to describe proceedings and advantages of the author's technique of immediate retention of the submerged implants, which are joined together by welding together the implants abutments with a titanium bar.*

*Materials and methods: the procedure, based on using submerged implants, provisional titanium abutments, welding machine and titanium bar, is here described. The provisional abutments are screwed inside the submerged implants soon after positioning and, soon after the sutures have been done, the implants are joined together by welding on them a titanium bar. After soft tissues healing and implants osseointegration, the titanium bar will be removed and the prosthetic passages will be done.*

*Results: this technique allows to get a perfect soft tissues conditioning just in one surgical session, improving prosthetic outcome and patient's compliance. This technique can be use for immediate loading as well.*

*Conclusions: the author has been using this technique during over 12 years, in 106 clinical cases. So it's been possible to verify its validity. Moreover, there's no difference of success rate and of bone level in relation with the traditional technique with whom submerged implants are normally used.*

*Key words: submerged implants, intra-oral welding machine, immediate loading.*

**MILANO**

**8-11 OTTOBRE 2008**

**fieramilanocity**

PORTA COLLEONI 9-10 ▶ PAD. 5-6



**36**

**1 EXPODENTAL forum**

**CICLO DI SEMINARI, CORSI, CONVEGNI E WORKSHOP PER TUTTI I PROFESSIONISTI E GLI OPERATORI DEL DENTALE**

È prevista la richiesta di accreditamento **ECM**



Organizzazione e Provider **ECM**

# INTERNATIONAL EXPODENTAL

THE ITALIAN RESPONSE TO YOUR BUSINESS PRIORITY

[WWW.EXPODENTAL.IT](http://WWW.EXPODENTAL.IT)