



## CASO CLINICO

# Mezzo secolo di successo. Analisi retrospettiva della vite endossea di Tramonte a 48 e 34 anni. Caso clinico

*Half a century of success. A retrospective analysis  
of the Tramonte screw after 48 and 34 years of function.  
A case report*



dott.marcopasqualini@tiscali.it



Vite di Tramonte,  
time test, titanio,  
carico immediato.

Tramonte screw,  
time test, titanium,  
immediate loading.

### SCOPO DEL LAVORO

Illustrare un caso di implantologia endossea risolto in due fasi, nel 1966 e nel 1980, con viti di Tramonte e attualmente in perfette condizioni dopo 48 e 34 anni di funzione (2014).

### MATERIALI E METODI

Sono stati utilizzati due impianti a vite di Tramonte (titanio grado 2) permettendo una riabilitazione implantoprotesica che si è mantenuta nel tempo, precorrendo così i concetti della moderna implantologia (carico immediato).

### RISULTATI E CONCLUSIONI

Analizzando la letteratura internazionale, in merito alla durata del successo implantare nel tempo, questo caso rappresenta un follow up tra i più lunghi della storia implantologica. Per la riuscita di un impianto sono fondamentali: la biocompatibilità del metallo, l'igiene orale e, soprattutto, il controllo gnatologico sistematico dell'occlusione centrica e dinamica.

Osservando l'impianto presentato da Stefano Tramonte nel 1964 (1), si può apprezzare la sua diversità rispetto alle tipologie implantari fino ad allora proposte (2) (fig. 1). Attraverso l'introduzione di questa vite il titanio cominciò ad essere usato in implantologia (3), facilitando in questo modo la realizzazione di tutti gli impianti successivi (4).


Tramonte aveva dapprima utilizzato (1959) viti fuse in cromo-cobalto (5, 6) (fig. 2), snellendone il profilo ed affilandone le spire in modo che fossero più taglienti di quelle che i fratelli Strock, a Boston, avevano sperimentato vent'anni prima (7).

Provviste di un solido moncone protesico, che prose-

guiva in un robusto nucleo fornito di spire elicoidali cilindriche e taglienti, le viti potevano essere subito protesizzate senza necessità di attendere il completamento dell'osteogenesi riparativa.

La vite autofilettante di Tramonte è una tra le più importanti realizzazioni implantoprotesiche degli anni Sessanta (figg. 3 e 4) e, evolutasi nel tempo, è rimasta anche attualmente un valido presidio implantare (8). Permette, nonostante richieda una difficoltà chirurgica superiore rispetto ad altre tipologie riabilitative, di eseguire:

- interventi quasi incruenti che spesso possono essere eseguiti a cielo coperto (flapless);
- una stabilità primaria che consente l'esecuzione di un'immediata protesizzazione provvisoria e successiva definitiva senza attese di una più tardiva osteostabilizzazione per osteogenesi riparativa (osteointegrazione);
- grande resistenza ai carichi occlusali ai quali oppongono, oltre al braccio di leva della profondità, anche la dispersione delle sollecitazioni lungo gli ampi piani orizzontali delle spire;
- trasferimento dei carichi occlusali nelle profondità dell'osso trabecolare, preservando così la cresta da carichi anomali e i conseguenti riassorbimenti orizzontali che possono derivarne (9);
- possibilità, a posizionamento avvenuto, di procedere alla loro parallelizzazione, per piegatura del moncone, direttamente in bocca e quindi alla loro preparazione con fresa al carburo di tungsteno e applicazione di un provvisorio immediato; a 60 giorni, ad osteointegrazione verificata, si potrà sostituire il provvisorio e realizzare la protesi definitiva;
- il più lungo periodo di controllo nel tempo che possa offrire qualsiasi altro impianto attuale, compre-



Marco E. Pasqualini

Silvano U. Tramonte

Liberi professionisti

so l'impianto a lama (10, 11, 12), dato che le viti di Tramonte sono state utilizzate in più di mezzo secolo da centinaia di stomatologi.

## MATERIALI E METODI

Sono stati utilizzati due impianti di Tramonte in titanio grado 2, di diametro 4 e 5 mm alla spira, lunghezza 4 spire (secondo la classificazione identificativa adottata dall'autore), diametro al nocciolo 2 mm il primo e 2,25 il secondo, ed inseriti rispettivamente, nella medesima paziente, nel 1966 e nel 1980. Sono stati così monitorati e documentati con fotografie cliniche e immagini radiografiche da allora sino ad oggi.

Per il loro inserimento è stata utilizzata la trousse chirurgica dedicata ed il protocollo chirurgico messo a punto dall'autore alla metà degli anni Sessanta (13).

Gli autori dichiarano che il caso presentato è stato realizzato in accordo con gli standard etici stabiliti nella dichiarazione di Helsinki e che è stato firmato dalla paziente il consenso informato.

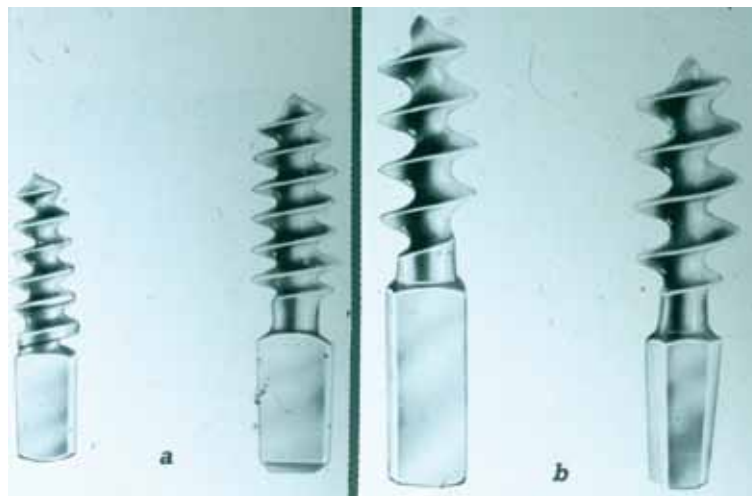
## Descrizione del caso

Il caso si riferisce ad una paziente caucasica, di sesso femminile, di anni 86 al momento della compilazione del presente lavoro, presentatasi nel 1966 per un'edentulia 23-26. A quel tempo l'autore del primo intervento inserì in zona 24 una vite di Tramonte, come pilastro intermedio in una riabilitazione protesica 22-27 (figg. 5 e 6). Tale riabilitazione consisteva in un perno moncone applicato sul 22, recante una filettatura interna per l'avvitamento della protesi, in una cappetta telescopica sul 24 ed un'altra sul 27 (fig. 7).


Il ponte, un manufatto oro ceramico, fu avvitato su 22 e fissato con cemento provvisorio su 24 e 27 in quanto la mancanza del canino, deputato a reggere i movimenti di disclusione in lateralità, e la prudenza dell'operatore nei confronti di una tecnica, quella implantologica, a quei tempi ancora pionieristica, suggerivano di non inserire impianti in zone di difficoltà anatomica come quella presentata dalla paziente e ben visibile nella foto del tempo (figg. 8 e 9).



**Fig. 1**  
Serie completa di viti di Tramonte, con diametro di 5 mm da 2 a 7 spire.



**Fig. 2**  
Le prime viti in cromo cobalto (1959).

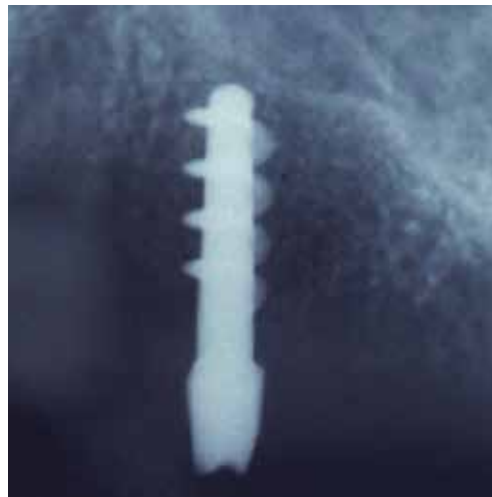
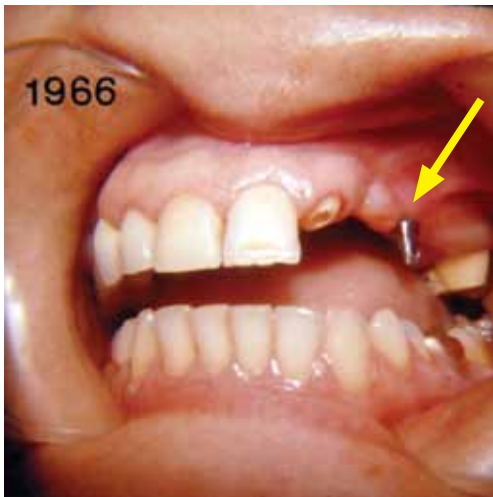

**Fig. 3**  
La vite di Tramonte in titanio dal 1964.

**Fig. 4**  
A destra vite in titanio, a sinistra la corrispettiva in vitallium.

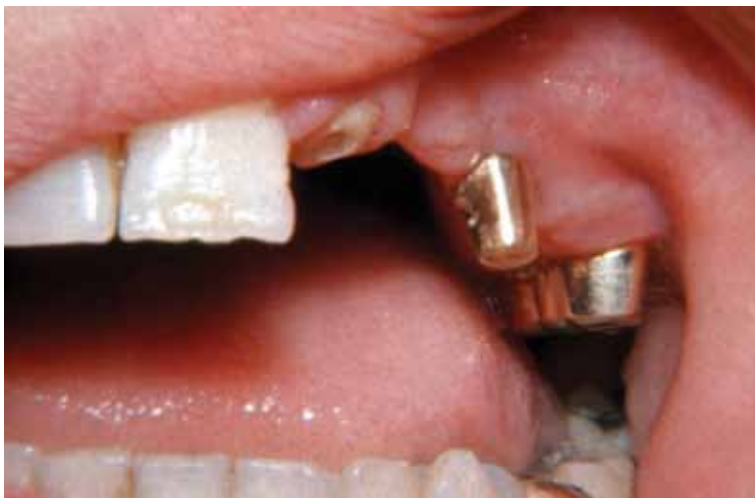La paziente fu seguita periodicamente. Nel 1979, in uno dei controlli radiografici, si notò una leggera sofferenza perimplantare all'emergenza, limitata alla prima spira della vite, dovuta probabilmente ad un eccesso di carico a sua volta dovuto alla scelta di inserire un solo impianto quale rompi

forze di un ponte piuttosto esteso. Si poté osservare la leggera diastasi lungo la lamina dura in prossimità del 27. Sottolineiamo che radiograficamente fu evidente la presenza di un addensamento osseo lungo le spire più apicali della vite a dimostrare la deposizione di osso lamellare, espressione

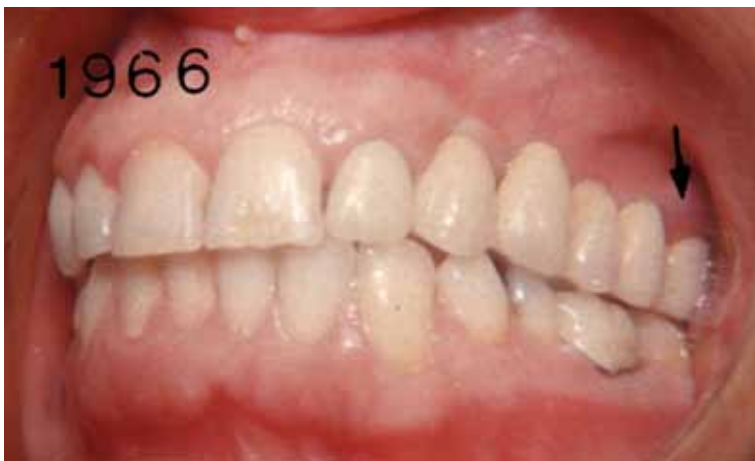

**Fig. 5**  
La vite di Tramonte inserita in 24 secondo tecnica flapless (a cielo coperto) e la preparazione dei monconi naturali (1966).

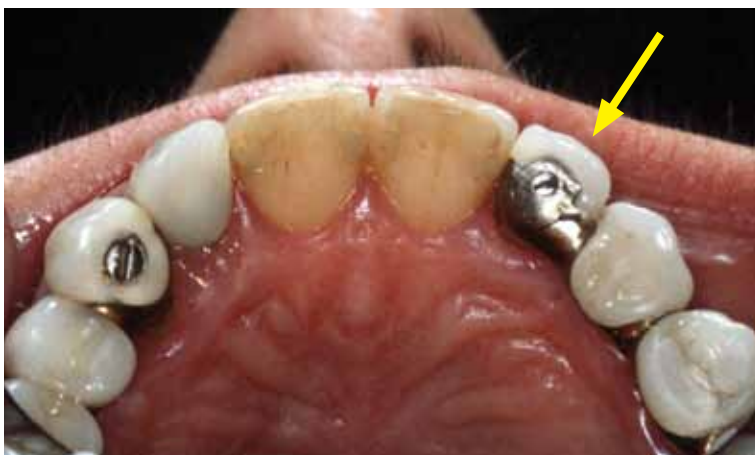**Fig. 6**  
La radiografia della vite appena inserita.



**Fig. 7**  
Le cappette in oro di parallelizzazione dell'impianto e del moncone naturale.



**Fig. 8**  
Il ponte definitivo in oro ceramica (6 marzo 1966).



**Fig. 9**  
Visione oclusale. In evidenza la vite di bloccaggio del 22.

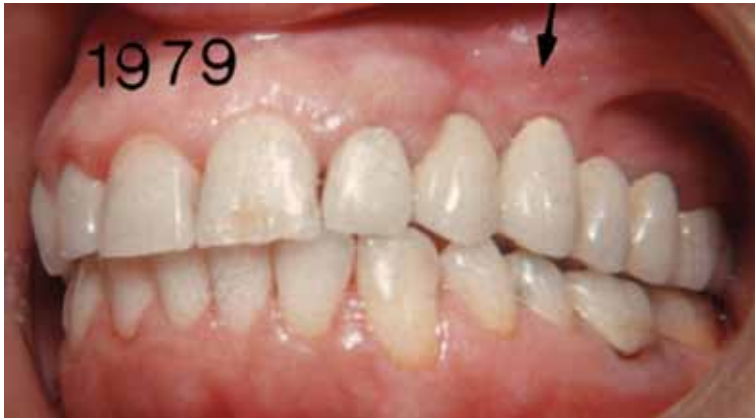di un adattamento morfostrutturale di tutta la porzione ossea interessata dalla propagazione degli stimoli funzionali (figg. 10 e 11) (14, 15, 16).

Nel giugno del 1980, la paziente si presentò lamentando la mobilità del ponte e sofferenza a carico degli elementi in 24 e 27, documentata dalle immagini cliniche e radiografiche. La causa di tale evento si identificò nel cedimento della radice del 27, lo svitamento conseguente della vite di contenzione della corona telescopica in 22, scementazione del ponte e successiva sofferenza implantare (figg. 12 e 13).

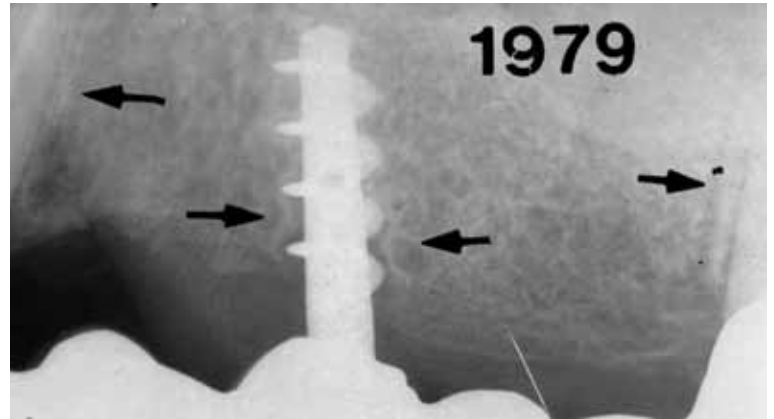
Si procedette quindi alla sostituzione dell'elemento naturale 27 con una nuova vite di Tramonte (fig. 14) di diametro 5 mm per 4 spire ed alla sua funzionalizzazione, dopo la guarigione dei tessuti molli, con una nuova realizzazione protesica di 5 elementi, dei quali il 22 ancora avvitato sul perno moncone inserito nella radice dell'elemento naturale. Con l'inserimento del nuovo ponte anche l'impianto in 24, che era in leggera sofferenza, ritrovò un trofismo osseo stabile (fig. 15).

## RISULTATI

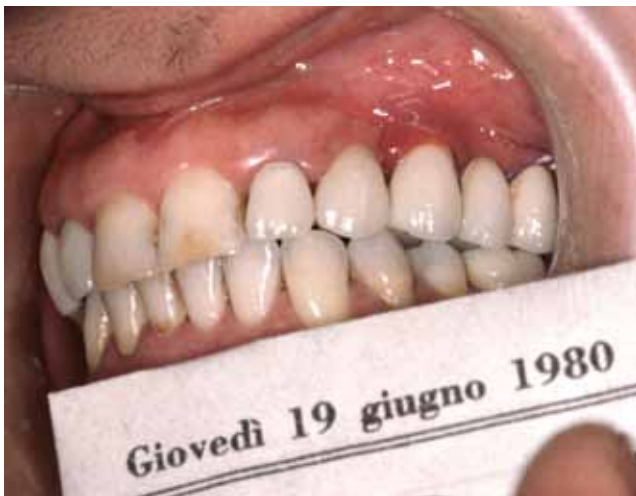I controlli radiografici e fotografici eseguiti 34 e 48 anni più tardi evidenziano la completa osteointegrazione delle due viti di Tramonte dimostrando l'assenza di qualunque recessione dei tessuti includenti. Non si riscontra alcuna modifica del tessuto osseo perimplantare. Inoltre, la cone beam mirata sottolinea la formazione di una pseudo "lamina dura" intorno agli impianti (figg. 16-19). Interessanti le modifi-



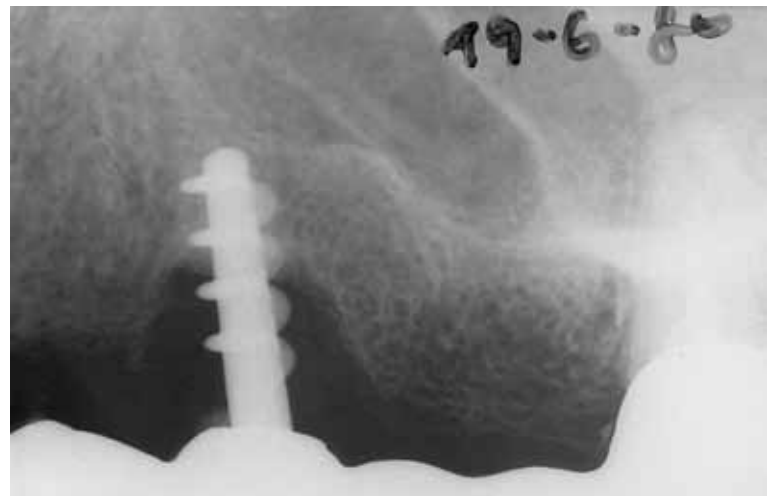
**Fig. 10** Il ponte rivisto 13 anni dopo con un'iniziale sofferenza nella zona perimplantare (freccia) (1979).




**Fig. 11** La radiografia evidenzia la leggera sofferenza perimplantare delle prime spire della vite e della radice dell'elemento naturale.



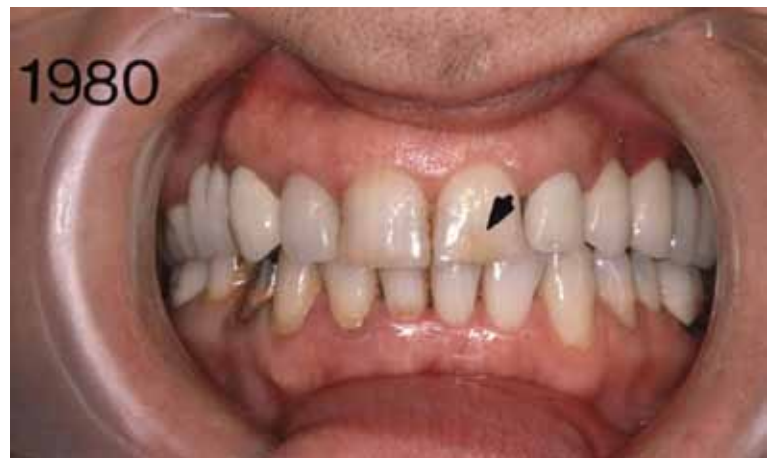**Fig. 12** Il medesimo ponte nel giugno 1980. Si noti la grave infiammazione dei tessuti molli perimplantari.



**Fig. 13** La radiografia sottolinea l'aumentato riassorbimento osseo attorno alle due prime spire dell'impianto. Questo cono di riassorbimento si è in seguito risolto spontaneamente per apposizione ossea dopo l'inserimento della nuova protesi definitiva.



**Fig. 14** L'impianto in zona 26 in sostituzione dell'elemento naturale (1980).



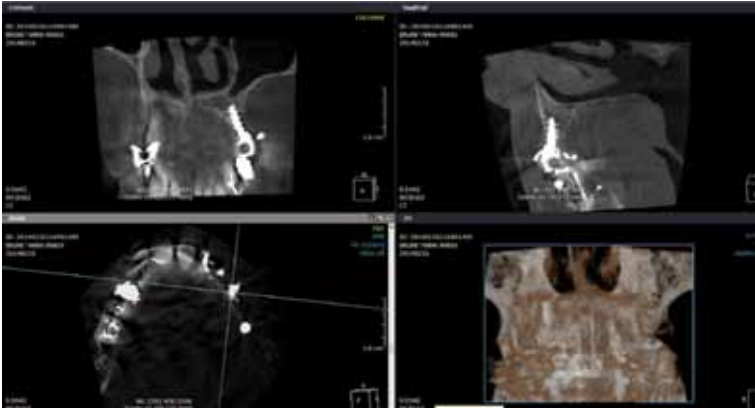
**Fig. 15** Il nuovo ponte. La freccia ad indicare la discromia incisale del 21 (1980) indicativa anche dopo quasi mezzo secolo (2014).

che al tessuto parodontale della paziente, che all'atto dell'inserimento dell'impianto aveva 37 anni, e che dimostrano il fisiologico decadimento delle condizioni morfostutturali del mascellare; intorno agli impianti si conserva ancora un tessuto osseo di buona densità (figg. 20 e 21).

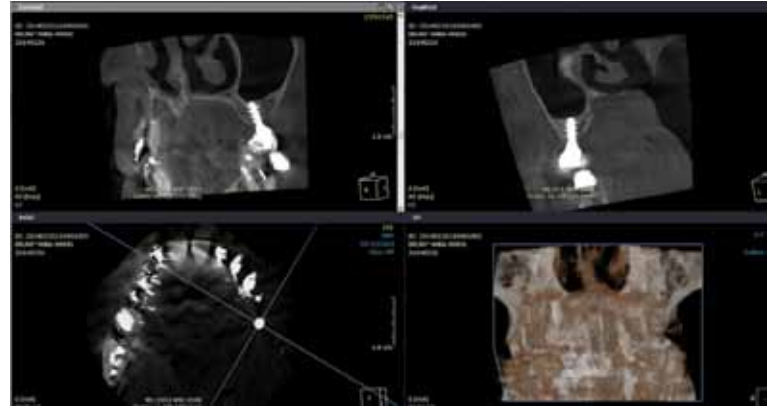
## DISCUSSIONE E CONCLUSIONI

Questo caso rappresenta tutt'oggi uno dei casi più completi di follow up clinico di implantologia su impianti endossei emergenti a carico immediato condotto sulla medesima paziente (17) e dimostra:

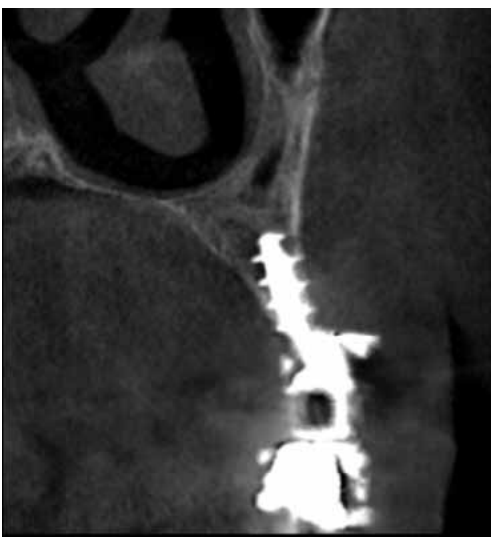- la completa cicatrizzazione del tessuto osseo senza perdita di sostanza intorno al collo di due impianti Tramonte a carico immediato dopo 34 (1980 - 2014) e 48 (1966 - 2014) anni di attività funzionale;
- la prolungata mancanza di segni cli-



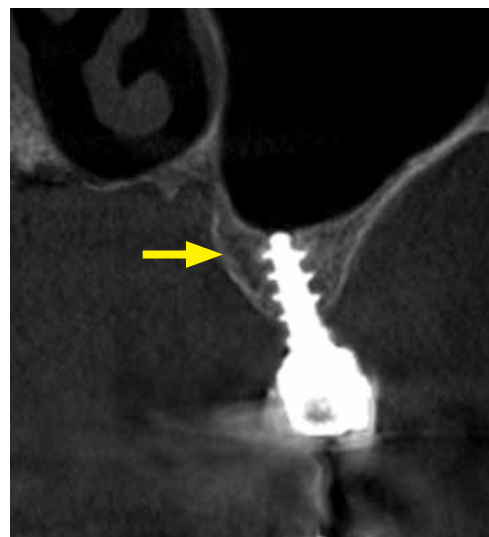
**Fig. 16** La cone beam effettuata dopo 48 anni dall'inserimento della prima vite in 24 testimonia la completa osteointegrazione di questo impianto; il tutto viene evidenziato dall'immagine 3D dalla quale non si nota alcuna deiscenza.



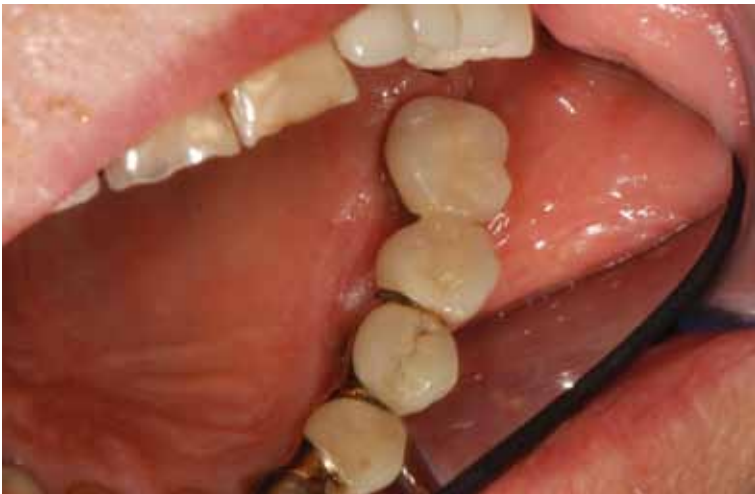**Fig. 17** La cone beam effettuata dopo 34 anni dall'inserimento della seconda vite.



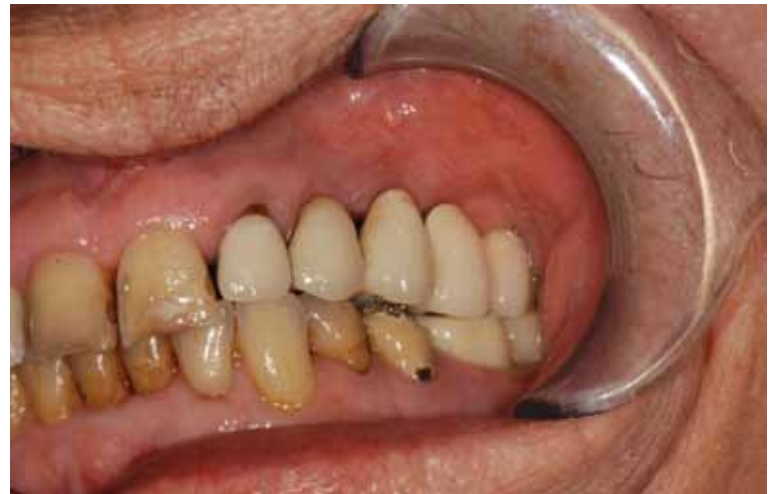**Fig. 18** Nella sezione sagittale del 24 si può notare anche la completa tenuta del tavolato vestibolare.



**Fig. 19** Stessa visione sagittale del 26. Da notare l'ispessimento osseo tipo "lamina dura" intorno alla spira implantare.



**Fig. 20** La visione dei tessuti molli palatali (2014).



**Fig. 21** Il ponte al momento dell'indagine cone beam (2014).

nici d'infiammazione nei tessuti contigui alla zona dell'emergenza degli impianti;

- l'assoluta tollerabilità della protesi di tipo tradizionale, che non ha determinato problemi di alcun genere a carico degli impianti dopo quasi mezzo secolo

di permanenza in una bocca le cui condizioni sono andate peggiorando, sia per le normali perdite di trofismo tissutale dovute all'età, sia per la diminuita cura igienica frequente nelle persone anziane.

Inoltre, crediamo di poter affermare che i

presupposti teorici che hanno determinato le caratteristiche progettuali di questo impianto, cui bisogna riconoscere il merito di essere stato fra i primi specificamente progettati e disegnati per il carico immediato, di aver introdotto un'area di rispetto biologico e, infine, di aver proposto l'uso del ti-

tanio in implantologia, siano risultati, alla luce di successivi studi e ricerche, assolutamente validi (18, 19).

Questo lavoro, che spazia in un arco di tempo di quasi cinquant'anni, durante i quali è stata eseguita la prima grande ricerca istologica sul sigillo biologico perimplantare nell'uomo (1972) (20, 21), avvalle le caratteristiche progettuali della parte endossea di questo impianto come particolarmente idonee al carico immediato, in accordo con i successivi studi teorici di Lemons sulla biomeccanica delle morfologie implantari e di James sulla dimensione dell'emergenza implantare più consona per evitare riassorbimenti ossei intorno a quest'ultima (22, 23, 24).

### Ringraziamenti

Si ringraziano le dottoresse Tatiana Turce-ninoff e Claudia Camerano per la preziosa collaborazione. ●

### AIM OF THE WORK

A case is reported of endosseous implant dentistry performed at two stages, in 1966 and again in 1980, using Tramonte screws. The two implants are currently in perfect condition after forty-eight and thirty-four years of function.

### MATERIALS AND METHODS

Two Tramonte screw implants, in grade two titanium, were used for an oral rehabilitation which is still in function, and which anticipated modern implant dentistry and immediate loading.

### RESULTS AND CONCLUSIONS

The present case is the documentation of the longest successful function of an implant. The duration and success of an implant rehabilitation rely on the biocompatibility of the metal used, a good oral hygiene and, most important, gnathological control of the correct centric and dynamic occlusion.

## BIBLIOGRAFIA

1. Tramonte SM. L'impianto endosseo razionale. Milano: Ed. Lusy; 1964.
2. Tramonte SM. Un nuovo metodo d'impianto endosseo. Atti del V Congresso Nazionale SIOCMF. Napoli; 1962.
3. Iglesias JG. La epoca heroica de la implantologia en Espana. Los pioneros. Madrid: ed. SEI; 1997. p. 136.
4. Pasqualini ME. L'uso del titanio in implantologia. La documentazione storico-scientifica accreditata e dimostrata. Torino: Atti XII Congresso Nazionale SISOS; 2010; p. 114-5.
5. Tramonte SM. A further report on intraosseus Implants with improved drive screws. *J Oral Impl and Transp Surg* 1966;9:78.
6. Tramonte SM. Intrabone implants with drive screws. *J Oral Impl and Traspl Surg* 1965;4:126.
7. Strock AE, Strock MS. Experimental work on a method for the replacement of missing teeth by the direct implantation of a metal support into the alveolus. *Amer J Orthodont Oral Surg* 1939;25:467.
8. Tramonte SM. L'impianto a vite autofilettante. *Riv It Implant* 1966;1:95.
9. Pasqualini U, Pasqualini ME. Clinica Implanto-protetica. Carimate (CO): Ariesdue; 2008. p. 193-7.
10. Pasqualini ME. Implantoprotesi in un caso di monoedentulismo. *Analisi retrospettiva a 38 anni. Dental Cadmos* 2010 Dec;78(10):65-70.
11. Dal Carlo L, Linkow LI, Pasqualini ME, Shulman M, Grivet Brancot L, Nardone M. Blade implants in the rehabilitation of severely atrophic ridges. *Annals of Oral & Maxillofacial Surgery* 2013 Dec; 1(4):33.
12. Trisi PI, Quaranta M, Emanuelli M, Piattelli A. A light microscopy, scanning electron microscopy, and laser scanning microscopy analysis of retrieved blade implants after 7 to 20 years of clinical function. A report of 3 cases. *J Periodontol* 1993 May;64(5):374-8.
13. Tramonte SM. Implantologie endo-osseuse: pré-jugées et craintes. *Inform Dentaire* 1966;8:148.
14. Bianchi A, Sanfilippo F, Zaffe D. Implantologia e Implantoprotesi. Torino: UTET; 1999. p. 159-257.
15. Vantaggiato G, Iezzi G, Fiera E, Perotti V, Piattelli A. Histologic and histomorphometric report of three immediately loaded screw implants retrieved from man after a three-year loading period. *Implant Dent* 2008 Jun;17(2):192-9.
16. Stefflik DEI, Noel C, McBrayer C, Lake FT, Parr GR, Sisk AL, Hanes PJ. Histologic observations of bone remodeling adjacent to endosteal dental implants. *J Oral Implantol* 1995;21(2):96-106.
17. Pasqualini ME. Prosthetic implants in monoedentulism. Retrospective case analysis after 38 years. Un caso di monoedentulismo. *Analisi retrospettiva a 38 anni. Dental Cadmos* 2010 Dec;78(10):65-70.
18. Hruska A, Borelli P, Bordanaro AC, Marzaduri E, Hruska KL. Immediate loading implants: a clinical report of 1301 implants. *J Oral Implantol* 2002;28(4):200-9.
19. Rossi F, Pasqualini ME, Carinci F, Meynardi F, Diotallevi P, Moglioni E, Fanali F. "One-piece" immediate-load post-extraction implants in labial bone deficient upper jaws. *Annals of Oral & Maxillofacial Surgery* 2013 Apr;1(2):14.
20. Rossi F, Pasqualini ME, Dal Carlo L, Shulman M, Nardone M, Winkler S. Immediate Loading of Maxillary One-Piece Screw Implants Utilizing Intraoral Welding: A Case Report. *J Oral Implantol* 2015 Aug;41(4):473-5.
21. Camera A, Pasqualini U. Istologia comparata della "zona del colletto" in un dente naturale, due monconi di Linkow e tre viti di Tramonte. *Associazione Italiana Impianti Alloplastici* 1972 Ott;4:4-29.
22. Tramonte SU, Camera A, Pasqualini ME. A review and critical analysis of 32-year old histological study of tissues around the necks of Tramonte implants. *JISOI The Official Journal of the Indian Society of Oral Implantologists* 2005 Dec;2:25-32.
23. Pasqualini U, Pasqualini ME. Clinica Implanto-protetica. Carimate (CO): Ariesdue; 2008. p. 184-97.
24. Lemons JE. Biomaterials, biomechanics, tissue healing, and immediate-function dental implants *J Oral Implantol* 2004;30(5):318-24.